




*Бібліотека  
студента-медика*

# **ЦИТОЛОГІЯ, ЗАГАЛЬНА ГІСТОЛОГІЯ ТА ЕМБРІОЛОГІЯ**



**ОДЕСЬКИЙ  
МЕДУНІВЕРСИТЕТ**





**100** років  
**ОДЕСЬКОМУ**  
**МЕДУНІВЕРСИТЕТУ**  
*1900–2000*

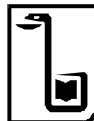# *Бібліотека студента-медика*

*Започатковано 1999 р. на честь 100-річчя  
Одеського державного медичного університету  
(1900 — 2000 рр.)*

*Видається за загальною редакцією  
лауреата Державної премії України  
академіка АМН України  
**В. М. ЗАПОРОЖАНА***

## ГОЛОВНА РЕДАКЦІЙНА КОЛЕГІЯ

**В. М. ЗАПОРОЖАН** (*головний редактор*),  
**Ю. І. БАЖОРА, І. С. ВІТЕНКО,**  
**В. Й. КРЕСЮН** (*заст. головного редактора*),  
**О. О. МАРДАШКО, В. К. НАПХАНЮК,**  
**Г. І. ХАНДРІКОВА** (*відповідальний секретар*),  
**П. М. ЧУЄВ**



**Одеський державний  
медичний університет**



Вельмишановний читачу!

Одеський державний медичний університет продовжує видання нової серії навчальної літератури — «Бібліотеки студента-медика».

Розбудовуючи незалежну Україну, дбаючи про майбутнє, слід турбуватися про збереження і примноження історичних, культурних і наукових цінностей для нащадків. Найкращим засобом для цього слугує хороша книжка. Є й інші причини, які спонукали нас до роботи.

По-перше, недостатня кількість і якість сучасних підручників, виданих державною мовою. Тому ми прагнули створити серію підручників і навчальних посібників, яка б містила як класичні відомості з різних галузей медицини, так і новітні досягнення та великий досвід наших провідних фахівців.

По-друге, останнім часом згідно з навчальними планами та типовими програмами запроваджено цілу низку нових дисциплін і курсів, з яких немає аніяких підручників.

По-третє, ми вважаємо, що саме Одеський медуніверситет, якому 2000 року виповнилося сто років, має всі підстави для створення серії оригінальних підручників і навчальних посібників. Адже він є ядром, навколо якого згуртувалося чимало медичних шкіл і напрямків, очолюваних відомими медиками, що мають неабиякий авторитет не лише в Україні, а й у багатьох країнах світу.

Сподіваємося, що ця серія стане вагомим внеском у розвиток медицини, підготовку медичних кадрів.

***Валерій ЗАПОРОЖАН,  
головний редактор серії,  
лауреат Державної премії України,  
академік АМН України***

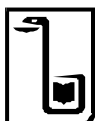

# ЦИТОЛОГІЯ, ЗАГАЛЬНА ГІСТОЛОГІЯ ТА ЕМБРІОЛОГІЯ

## *Практикум*

За редакцією  
професора **В. К. Напханюка**

*Рекомендовано  
Центральним методичним кабінетом  
з вищої медичної освіти МОЗ України  
як навчальний посібник для студентів  
вищих медичних закладів освіти  
III–IV рівнів акредитації*



Одеса  
Одеський медуніверситет  
2002

**ББК 28.8я73**  
**УДК 611.018 (075.8)**

*Автори:* В. К. Напханюк, В. А. Кузьменко, С. П. Заярна,  
О. А. Ульянцева

*Рецензенти:* Зав. кафедри гістології, цитології та ембріології  
Харківського державного медичного університету,  
д-р мед. наук, проф. С. Ю. Масловський  
Зав. кафедри гістології, ембріології та цитології  
Національного медичного університету  
ім. О. О. Богомольця,  
д-р мед. наук, проф. Ю. Б. Чайковський

**Цитологія, загальна гістологія та ембріологія: Практикум:**  
Навч. посібник / В. К. Напханюк, В. А. Кузьменко, С. П. Заярна,  
О. А. Ульянцева; За ред. В. К. Напханюка. — Одеса: Одес. держ.  
мед. ун-т, 2002. — 218 с. — (Б-ка студента-медика).

ISBN 966-573-189-0

У практикумі міститься основний матеріал тем практичних занять з курсу цитології, загальної гістології та ембріології, а також ілюстрації у вигляді рисунків мікропрепаратів, електроннограм і схем, які полегшать роботу студентів з гістологічними препаратами. Практикум може бути використаний при підготовці до практичних занять, а також під час самостійної роботи студентів з мікропрепаратами та електронними мікрофотографіями.

Для викладачів гістології і студентів медичних навчальних закладів.  
Іл. 122. Бібліогр.: 20 назв.

**ББК 28.8я73**  
**УДК 611.018 (075.8)**

ISBN 966-573-189-0

© В. К. Напханюк, В. А. Кузьменко,  
С. П. Заярна, О. А. Ульянцева, 2002



# ПЕРЕДМОВА

---

Цей практикум є посібником до практичних занять з курсу цитології, загальної гістології та ембріології. Він розрахований на організацію самостійної роботи студентів. Кожна тема розпочинається коротким викладом теоретичного матеріалу, потім наведено опис мікропрепаратів, їх рисунки, електронні мікрофотографи об'єкта, який вивчається, контрольні питання з даного розділу, ситуаційні задачі, приблизні екзаменаційні питання. В кінці книги міститься список рекомендованої літератури для засвоєння і більш детального вивчення програмного матеріалу.

Така побудова кожної теми відображає сучасну методіку викладання у вищій школі, орієнтує студента на самостійну роботу в здобутті знань при консультативній та керівній діяльності викладача.

Перша тема присвячена методам гістологічного дослідження, які використовуються в клінічних лабораторіях. Майбутній лікар знайомиться з основами гістологічної техніки і технікою мікроскопування, які викладені в достатньо великому обсязі, оскільки в інших навчальних посібниках відомості з цього питання практично відсутні. Зміст даного розділу є вступним до всіх наступних розділів курсу цитології, гістології та ембріології.

Ілюстрації до теми кожного заняття не є копією гістологічних препаратів — це адаптовані рисунки мікроскопічної будови, які полегшують розуміння головних структурно-функціональних закономірностей об'єктів, що вивчаються.

Практикум розрахований на активну самостійну роботу студентів вдома і на заняттях, що відповідає вимогам часу і перебудові в системі вищої медичної освіти. Він узагальнює багаторічний досвід викладання цитології, гістології та емб-

ріології на кафедрі Одеського державного медичного університету.

Практикум відповідає навчальній програмі курсу гістології, цитології та ембріології для медичних вузів України (Київ, 1992). Кожна тема розрахована на двогодинне практичне заняття.

Автори щиро вдячні колективу кафедри гістології, ембріології та цитології Одеського державного медичного університету за надану консультативну допомогу в процесі підготовки практикуму до видання.

# РОЗДІЛ I

## МІКРОСКОПИ.

### ТЕХНІКА МІКРОСКОПУВАННЯ \_\_\_\_\_

Провідна роль у вивченні курсу гістології, цитології та ембріології належить практичним заняттям, на яких студент самостійно працює з мікропрепаратами, вивчає деталі будови клітин, тканин та органів. Без такого підходу неможливо, користуючись тільки підручником і атласом, розібратися в складній структурній організації живої матерії. Тому тільки уважний і вдумливий аналіз кожного препарату, який вивчається, дає змогу зрозуміти будову та функцію органа, складні об'ємні співвідношення його частин, засвоїти та запам'ятати той величезний обсяг матеріалу, що накопичили сучасні цитологія, гістологія та ембріологія, які разом із нормальною анатомією, фізіологією і біохімією є фундаментом спеціальної теоретичної підготовки лікаря. Основне місце на практичних заняттях з курсу гістології, цитології та ембріології належить вивченню мікроскопічних препаратів, що поглиблює і закріплює знання, одержані на лекціях та в процесі самостійної роботи з підручником і атласом.

Досліджуючи гістологічні та ембріологічні препарати, їх слід обов'язково зарисовувати, що дасть можливість краще вивчити препарат, виділити основні структури і звернути увагу на такі деталі, які можуть випадати з поля зору. Крім цього, рисунок допомагає запам'ятати препарат, закріплює зорове уявлення, отже, забезпечує краще сприймання фактичного матеріалу. Тому для практичних занять студент повинен мати альбом і набір кольорових олівців.

Робота студента в гістологічній лабораторії неможлива без вивчення будови мікроскопа, техніки мікроскопування, знання методів гістологічних досліджень.

# МІКРОСКОП

Мікроскоп — це основний прилад, який використовують студенти на заняттях (рис. 1). Мікроскоп дозволяє отримати збільшене та зворотне зображення об'єкта.

## Світловий мікроскоп

**Будова мікроскопа.** Світловий мікроскоп складається з трьох частин:

- оптичної;
- механічної;
- освітлювальної.

**Оптична частина** складається з об'єктивів, які встановлюються в гнізда револьверного приладу тубуса, і окуляра, розташованого в тубусі.

**Об'єктив** — це складна система лінз, обов'язковою частиною якої є плоско-опукла фронтальна лінза.

Основною технічною характеристикою об'єктива є роздільна здатність (найменша відстань, на якій дві найближчі точки

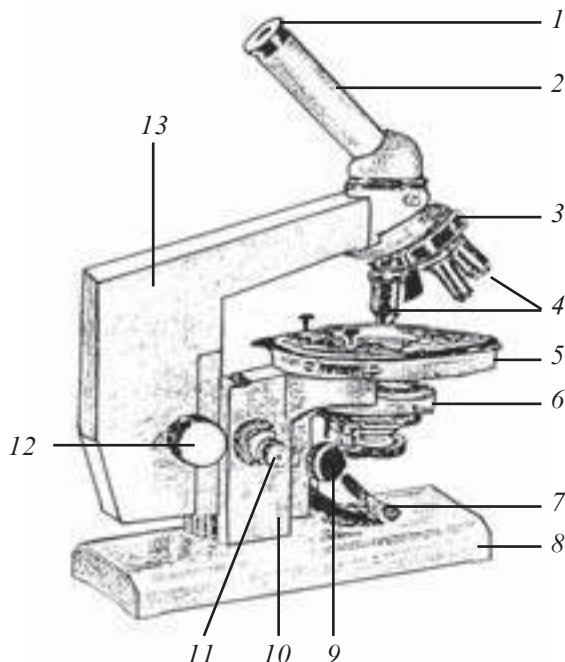


Рис. 1. Мікроскоп для біологічних досліджень:

1 — окуляр; 2 — тубус; 3 — револьвер; 4 — об'єктиви; 5 — столик; 6 — конденсор з ірисовою діафрагмою; 7 — дзеркало; 8 — підставка; 9 — гвинт конденсора; 10 — коробка мікрометричного гвинта; 11 — мікрометричний гвинт; 12 — макрометричний гвинт; 13 — тубусотримач

об'єкта сприймаються окремо). У світловому мікроскопі вона визначається переважно довжиною світлової хвилі (дорівнює половині її довжини).

Об'єктиви можуть мати збільшення  $\times 8$ ,  $\times 20$ ,  $\times 40$ ,  $\times 60$ ,  $\times 90$ . За особливостями конструкції і можливостями використання вони поділяються на сухі ( $\times 8$ ,  $\times 20$ ,  $\times 40$ ) та імерсійні ( $\times 60$ ,  $\times 90$ ).

**Окуляр** складається з верхньої лінзи (очної) та нижньої (польової, або збиральної). Очна лінза збільшує зображення, яке дає об'єктив, а збиральна — збирає промені, які йдуть від об'єктива.

Збільшення об'єкта визначається добутком збільшення, отриманого від об'єктива, на збільшення окуляра. Найчастіше використовують окуляри  $\times 5$ ,  $\times 7$ ,  $\times 10$ ,  $\times 15$ .

**Механічна частина** мікроскопа складається з тубуса, тубусотримача, макрогвинта, мікрогвинта, револьвера, предметного столика, підставки.

**Освітлювальна частина** складається із дзеркала, з одного боку увігнутого, з другого — плоского; конденсора, за допомогою якого пучок світла фокусується на препараті; ірисової діафрагми, вмонтованої в конденсор для зміни ступеня освітлення препарату.

За допомогою дзеркала пучок світла спрямовується в конденсор і через нього — на препарат.

Найбільш розповсюджені в Україні мікроскопи МБІ та «Біолам» дають збільшення до 2000 разів.

## Електронний мікроскоп

Оскільки численні структури клітини перебувають за межами роздільної здатності світлового мікроскопа, їх вивчають за допомогою електронного мікроскопа. В електронному мікроскопі використовують потік електронів з більш короткою, ніж у світловому мікроскопі, довжиною хвилі. При напрузі 50 000 В довжина хвилі електромагнітних коливань, що виникають під час руху потоку електронів у вакуумі, дорівнює 0,0056 нм. Підраховано, що роздільна відстань у цих умовах може дорівнювати близько 0,002 нм (0,000002 мкм), тобто в 100 000 разів менше, ніж у світловому мікроскопі.

Нині існують два типи електронних мікроскопів: просвітлювальні та растрові.

*Просвітлювальний* електронний мікроскоп дозволяє отримати площинне зображення досліджуваного об'єкта.

*Растровий* електронний мікроскоп дозволяє отримати тривимірне зображення. Принцип його роботи полягає в скануванні електронним мікросондом досліджуваного об'єкта, тобто послідовного обстеження гостросфокусованим електронним променем окремих точок поверхні. При дослідженні вибраної ділянки мікросонд рухається по її поверхні під дією котушок, що відхиляються. Цей процес називається скануванням, рисунок, по якому рухається мікросонд, — растром. Отримане зображення виводиться на телевізійний екран, електронний промінь якого рухається синхронно з мікросондом.

### **Принцип роботи електронного мікроскопа**

Джерелом електронів в електронному мікроскопі є катод, який входить до складу електронної гармати, як лінзи використовуються електромагнітні котушки. Для безперешкодного руху електронів в електронному мікроскопі спеціальними насосами створюється високий вакуум ( $10^{-4}$  мм рт. ст.).

У колоні мікроскопа (тубусі), звідки викачане повітря, послідовно розміщені катод (вольфрамова нитка), анод (металева пластина з отвором всередині), магнітні лінзи, люмінесцентний екран, фотопластинки (магазин).

Електричний струм при проходженні крізь вольфрамову нитку катода нагріває її, спричинюючи емісію електронів. Висока напруга, подана на катод, створює велику різницю потенціалів між катодом і анодом. Це забезпечує рух електронів до анода і далі вниз по колоні мікроскопа. Електронний пучок спочатку фокусується конденсорною магнітною лінзою. Більша частина електронів, проходячи крізь об'єкт, не відхиляється. Електрони, які пройшли крізь об'єкт, фокусуються другою магнітною лінзою — об'єктивною, яка дає збільшене зображення об'єкта. Це зображення збільшується третьою магнітною лінзою — проєкційною. Електрони, проходячи крізь об'єкт, спричинюють світіння екрана, покритого люмінофором, утворюючи на ньому зображення об'єкта.

## **ТЕХНІКА МІКРОСКОПУВАННЯ \_\_\_\_\_**

Мікроскопування гістологічних препаратів розпочинають із встановлення правильного освітлення. Для цього за допомогою увігнутого дзеркала, що збирає розсіяний пучок світла, і кон-

денсора досягають рівномірного освітлення поля зору. Препарат вміщують на предметний столик покривним склом догори.

Вивчення мікропрепаратів розпочинають при малому збільшенні. Відстань між фронтальною лінзою об'єктива малого збільшення і покривним склом має бути близько 1 см. Різкість встановлюють за допомогою макрогвинта. Щоб розглянути деталі по всій площі мікропрепарату, його переміщують на предметному столику. Визначають ділянку препарату, яку необхідно вивчити найбільш детально, і за допомогою револьверного приладу встановлюють об'єктив із сильнішим збільшенням ( $\times 40$ ), після чого встановлюють різкість за допомогою мікрогвинта.

При вивченні дуже дрібних гістологічних структур використовують імерсійний об'єктив ( $\times 90$ ). На покривне скло препарату наносять краплю імерсійного масла і обережно опускають тубус до зіткнення фронтальної лінзи об'єктива з маслом. Регулюючи мікрогвинт, досягають чіткого зображення. Після закінчення роботи масло видаляють з об'єктива та покривного скла.

## **Ультрафіолетова мікроскопія**

Ультрафіолетова мікроскопія — це різновид світлової мікроскопії. Її особливістю є те, що в ультрафіолетовому мікроскопі використовують для освітлення поля більш коротке ультрафіолетове проміння з довжиною хвилі близько 0,2 мкм. Роздільна здатність такого мікроскопа становить близько 0,1 мкм. Невидиме оком зображення, отримане в ультрафіолетовому промінні, перетворюється на видиме за допомогою реєстрації на фотопластинці або шляхом застосування спеціальних приладів (люмінесцентний екран, електронно-оптичний перетворювач). Другою особливістю мікроскопа для ультрафіолетової мікроскопії є те, що вся оптика кварцова.

## **Флюоресцентна мікроскопія**

Основною перевагою методу флюоресцентної (люмінесцентної) мікроскопії є можливість прижиттєвих спостережень цитологічних об'єктів, у тому числі й проведення на живому нефіксованому матеріалі деяких цито- і гістохімічних реакцій, причому в такому разі метод відзначається надзвичайною чутливістю та специфічністю.

Сутність флюоресценції полягає в тому, що атоми та молекули деяких речовин, поглинаючи короткохвильові промені, переходять у збуджений стан. Зворотний перехід із збудженого стану до нормального супроводжується випроміненням світла, але з великою довжиною хвилі. Загальна схема флюоресцентного мікроскопа мало чим відрізняється від звичайного світлового мікроскопа (рис. 2). Як джерела світла у флюоресцентному мікроскопі для збудження флюоресценції застосовують ртутні і ксенонові лампи надвисокого тиску з високою яскравістю в межах спектра 0,25–0,4 мкм (ближнє ультрафіолетове проміння) та 0,4–0,5 мкм (синьо-фіолетове проміння), які горять в режимі перерозжарювання.

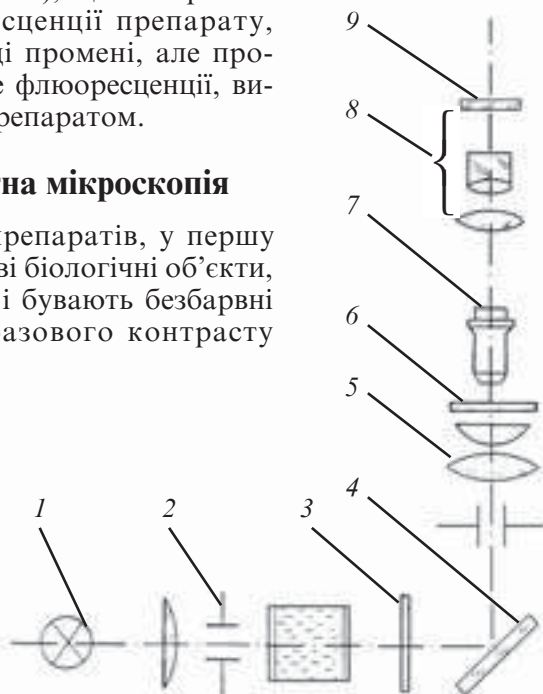Промені від джерела світла колекторною лінзою і дзеркалом спрямовуються на конденсор мікроскопа, який конденсує їх на препараті. Препарат у променях його видимої флюоресценції розглядається або фотографується за допомогою звичайної системи мікроскопа. За ходом променів введено два світлофільтри, перший з яких виділяє із загального випромінення джерела світла промені у вузькій спектральній ділянці (сині або довгохвильові ультрафіолетові), що використовуються для флюоресценції препарату, другий — поглинає ці промені, але пропускає промені власне флюоресценції, випромінювані самим препаратом.

### Фазово-контрастна мікроскопія

Велика кількість препаратів, у першу чергу незабарвлені живі біологічні об'єкти, не поглинають світла і бувають безбарвні та прозорі. Метод фазового контрасту

Рис. 2. Схема флюоресцентного мікроскопа:

1 — джерело світла; 2 — польова діафрагма колектора; 3, 9 — світлофільтри; 4 — дзеркало освітлювача; 5 — конденсор; 6 — препарат; 7 — об'єктив; 8 — окуляр





дає можливість отримувати контрастне зображення цих препаратів, майже невидимих при звичайних методах спостереження. При цьому препарати не потрібно забарвлювати, що завжди шкідливо позначається на живих об'єктах.

Метод фазового контрасту полягає в тому, що окремі ділянки структури прозорого препарату відрізняються від навколишнього середовища за показником заломлення. Внаслідок цього світло, яке проходить через них, запізнюється по фазі на величину

$$s = h (n_o - n_c),$$

де  $h$  — товщина об'єкта;

$n_o, n_c$  — показники заломлення власне об'єкта та середовища.

В результаті світлова хвиля, яка проходить крізь препарат, знає різних змін по фазі і набуває так званого «фазового рельєфу». Однак цей рельєф не сприймається безпосередньо оком або фотопластинкою, які є сприйнятливими і чутливими тільки до зміни інтенсивності світла, що залежить лише від амплітуди світлового коливання. Метод фазового контрасту дає можливість перетворювати фазові зміни на амплітудні, тобто таким чином «фазовий рельєф» замінити на «амплітудний рельєф». У результаті отримується видиме, так зване фазово-контрастне зображення препарату, в якому розподіл освітленості відповідає розподілу фаз.

У зв'язку з викладеним, будова фазово-контрастного мікроскопа має деякі принципові відмінності від звичайного світлового мікроскопа (рис. 3): в передній фокальній площині конденсора замість звичайної ірисової апертурної діафрагми встановлена кільцеподібна. В об'єктиві розташована так звана фазова скляна пластинка з витравленою на ній кільцеподібною канавкою (фазове кільце). Діаметр кільця дорівнює діаметру зображення діафрагми конденсора, отже фазове кільце закриває все світло, яке прямо проходить крізь препарат і об'єктив (суцільні лінії). Дія фазового кільця подвійна. По-перше, воно поглинає значну частину променів, які пройшли прямо; для цього дно канавки вкривається напівпрозорою плівкою металу. По-друге, фазове кільце зсуває фазу світлових коливань на чверть довжини хвилі світла. Відповідно до цього глибина канавки у пластинці повинна дорівнювати приблизно 0,5 мкм. Світло, розсіяне препаратом (переривчасті лінії на рисунку),

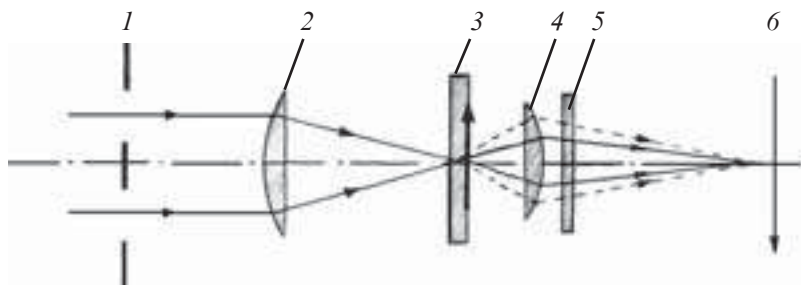


Рис. 3. Оптична схема фазово-контрастного мікроскопа:

1 — кільцева діафрагма; 2 — конденсор; 3 — препарат; 4 — об'єктив; 5 — фазова пластинка; 6 — дійсне зображення препарату

проходить повз фазове кільце і не зазнає ослаблення або зсуву фази.

Фазова пластинка має таку форму, що промені, не відхилені об'єктом, проходять у пластинці крізь дещо менший шар скла, ніж промені дифраговані. Тому фаза променів, які пройшли прямо, випереджає фазу дифрагованих променів. У площині утворюється так зване позитивне фазово-контрастне зображення препарату. Дрібні частинки, показник заломлення яких більший за показник заломлення навколишнього середовища, мають вигляду темних на світлому фоні. У більш великих об'єктах темними стають тільки краї, середня частина залишається світлою. Всі темні зображення оточені широкими світлими ореолами. Частинки з показником заломлення меншим, ніж у навколишнього середовища, дають зображення світліші, ніж оточуючий фон.

## Метод темнопільної мікроскопії

Метод темного поля в прохідному світлі застосовується для отримання зображень дуже малих об'єктів або прозорих, не поглинаючих об'єктів, непомітних у світлому полі.

На відміну від звичайного світлового мікроскопа, центральна частина апертурної діафрагми закрита непрозорим диском, отже пучок променів виходить з конденсора у вигляді порожнистого конуса (рис. 4) і безпосередньо в об'єктив не потрапляє. Зображення створюється лише розсіяними променями. Розсіювання відбувається за рахунок того, що елементи структури відрізняються від навколишнього середовища за показником

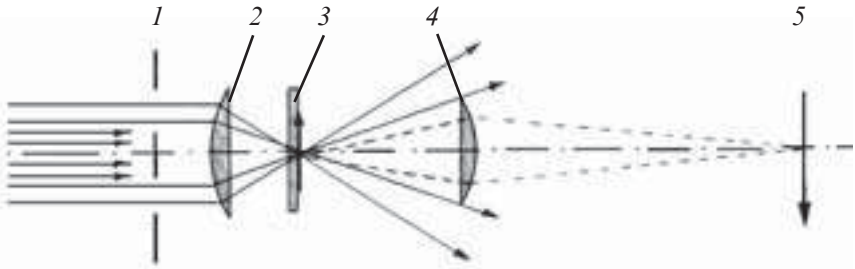


Рис. 4. Схема освітлення за методом темного поля:

1 — апертурна діафрагма; 2 — конденсор; 3 — препарат; 4 — об'єктив; 5 — дійсне зображення препарату

заломлення. У полі зору мікроскопа на темному фоні видно світлі зображення дрібних деталей. У великих деталях помітні тільки світлі контури.

## Поляризаційна мікроскопія

Мікроскопічні дослідження в поляризованому світлі проводять при вивченні оптичної анізотропії об'єктів. Подвійне світлозаломлення в біологічних об'єктах виникає при подовжній орієнтації паличкоподібних субмікроскопічних частинок, через механічні напруження та інші причини.

За допомогою поляризаційної мікроскопії визначається орієнтація частинок, напрямок деформації, величина подвійного світлозаломлення (різниця показників звичайного і незвичайного променів) і різниця ходу між звичайними та незвичайними променями в об'єкті.

При дослідженні анізотропних об'єктів використовують поляризаційний мікроскоп, який відрізняється від звичайного (рис. 5). У цьому мікроскопі перед конденсором розташований *поляризатор*. Після препарату й об'єктива вмонтовані *компенсатор* та *аналізатор*, призначені для всебічного вивчення подвійного світлозаломлення в об'єкті.

Зображення препарату розглядається через окуляр. Дослідження проводять при паралельному і схрещеному положенні поляризатора та аналізатора. В останньому випадку, за відсутності препарату, поле зору буває темним. У препараті спостерігаються світлі або забарвлені елементи структури, причому вигляд елементів залежить від абсорбції препарату від-

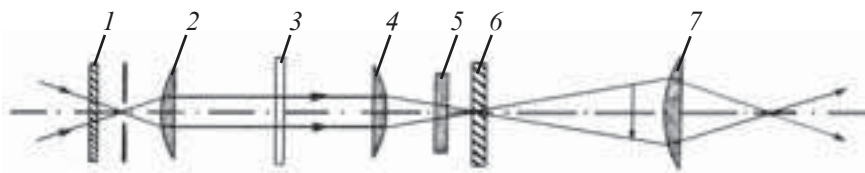


Рис. 5. Принципова оптична схема поляризаційного мікроскопа:

1 — поляризатор; 2 — конденсор; 3 — препарат; 4 — об'єктив; 5 — компенсатор; 6 — аналізатор; 7 — окуляр

носно площини поляризації і від величини подвійного світлозаломлення.

При дослідженні в поляризаційному світлі необхідно, щоб предметний столик, який обертається, був обладнаний кутомірним лібмом, а лінзи конденсора й об'єктивів не мали внутрішніх коливань.

**Артефакт** (*artefactum*) — це штучне утворення, яке з'являється у досліджуваному об'єкті під час підготовки його до дослідження і може стати причиною отримання невірогідних результатів.

Артефакти можуть бути грубими і дуже простими, які легко розпізнати, але можуть бути й дуже складними, які розпізнати дуже складно.

Прикладом простих артефактів є пухирці повітря, які потрапляють у препарат при накритті його покривним склом.

Більш складними артефактами є зміна форми клітин, поява порожнин, щілин між оточуючими шарами в органах внаслідок стиснення тканин при фіксації, зневодненні тощо.

## Контрольні питання

1. Будова світлового мікроскопа.
2. Будова оптичної частини світлового мікроскопа.
3. Техніка мікроскопування на світловому мікроскопі.
4. Визначення роздільної здатності світлового мікроскопа.
5. Ультрафіолетова мікроскопія. Принцип будови мікроскопа для ультрафіолетової мікроскопії.
6. Флюоресцентна мікроскопія. Принцип будови мікроскопа для флюоресцентної мікроскопії.
7. Фазово-контрастна мікроскопія. Принцип будови мікроскопа для фазово-контрастної мікроскопії.

8. Темнопільна мікроскопія. Будова мікроскопа для темнопільної мікроскопії.

9. Поляризаційна мікроскопія. Будова поляризаційного мікроскопа.

10. Електронний мікроскоп. Типи електронних мікроскопів та їх характеристика.

11. Принцип роботи електронного мікроскопа.

12. Поняття про артефакти.

### **Приблизні екзаменаційні питання**

1. Будова світлового мікроскопа.

2. Правила роботи зі світловим мікроскопом.

3. Принципи будови мікроскопа для люмінесцентної мікроскопії.

4. Електронний мікроскоп. Принцип роботи електронного мікроскопа.

## РОЗДІЛ II

# МЕТОДИ ГІСТОЛОГІЧНИХ ДОСЛІДЖЕНЬ

---

У сучасній гістології, цитології та ембріології застосовують найрізноманітніші методи досліджень, що дозволяє всебічно вивчити процеси розвитку, будови та функції клітин, тканин і органів.

Залежно від стану експериментальних об'єктів методи гістологічних досліджень поділяються на дві групи:

- вітальні (суправітальні, прижиттєві);
- поствітальні (посмертні).

## ВІТАЛЬНІ МЕТОДИ

---

Вивчення живих клітин і тканин дозволяє отримати найбільш повну інформацію про їх життєдіяльність, простежити рух, процеси поділу, руйнування, росту, диференціації та взаємодії клітин, тривалість їхнього життєвого циклу, реактивні зміни у відповідь на дію різних факторів зовнішнього середовища.

Об'єктом прижиттєвого вивчення можуть бути тонкі тканинні плівки (брижа, плавальна перетинка жаби), клітини крові, клітини в культурі тканин.

## Прижиттєві дослідження клітин в організмі

Одним із прижиттєвих методів дослідження є *спостереження структури у живому організмі (in vivo)*. Для цього використовують спеціальні мікроскопи-ілюмінатори. За допомогою цього методу можна вивчати циркуляцію крові в мікросудинах. Наприклад, після проведення анестезії у тварини об'єкт дослідження (брижа кишечника) виводять назовні й розглядають під мікроскопом, але при цьому тканини слід постійно зволожувати фізіологічним розчином. Тривалість такого спостереження вкрай обмежена.

Більш ефективним є метод вживляння прозорих камер в організм тварини. Найзручнішим органом для вживляння таких камер є вухо тварини (кролика). Ділянку вуха з прозорою камерою вміщують на предметний столик мікроскопа і вивчають динаміку зміни клітин і тканин протягом тривалого часу.

Як природну прозору камеру використовують око експериментальних тварин. Клітини, тканини і навіть зразки органів вміщують у рідину передньої камери ока — в кут, утворений рогівкою та райдужкою, і спостерігають крізь прозору рогівку. За допомогою такого методу була здійснена трансплантація заплідненої яйцеклітини і простежені ранні етапи розвитку зародка.

Широко використовують метод *трансплантації клітин* крові і кісткового мозку від здорових тварин-донорів до тварин-реципієнтів, підданих смертельному опроміненню іонізуючою радіацією.

Дослідження кількості колоній і їх клітинного складу дозволяє виявляти кількість родоначальних кровотворних клітин і різні стадії їх диференціації. За допомогою методу колонієутворень встановлено джерела розвитку для всіх клітин крові.

## **Дослідження живих структур у культурі клітин і тканин**

Методи *вивчення живих структур у культурах клітин і тканин (in vitro)* сьогодні є найбільш розповсюдженими.

Суть цих методів полягає в тому, що виділені з організму людини чи тварин клітини, маленькі зразки тканин або органів вміщують у стерильні пластмасові або скляні посудини, які містять спеціальні поживні речовини (плазма крові, ембріональний екстракт) і стимулятори росту клітин. При цьому забезпечується повна стерильність середовища і температура, що відповідає температурі тіла. При дотриманні цих умов клітини протягом тривалого часу зберігають основні показники життєдіяльності (здатність до росту, розмноження, диференціації, руху). Ці культури можуть існувати протягом багатьох днів, місяців і навіть років за умови поновлення середовища вирощування і пересадження їх до інших посудин.

Розрізняють *суспендовані* культури (клітини, суспендовані в середовищі вирощування) і *багаточарові* (клоновані клітини утворюють на склі суцільний шар).

Метод вирощування дозволив виявити деякі закономірності диференціації, злоякісного переродження клітин, клітинних взаємодій, взаємодії клітин з вірусами і мікробами. Вирощування тканин зародка дозволило простежити розвиток кісток, шкіри та інших органів. За допомогою цього методу виявлена здатність хрящових клітин формувати в культурі міжклітинну речовину, клітин надниркових залоз — синтезувати гормони.

Особливо велике значення має цей метод при проведенні експериментальних досліджень на клітинах і тканинах людини. Взяті за допомогою біопсії чи пункції клітини з організму людини можуть у культурі тканини використовуватися для визначення статі, спадкових захворювань, злоякісного переродження.

### **Метод гібридизації клітин**

Суть методу полягає в тому, що з клітин будь-яких типів і стадій розвитку можна одержати клітинні гібриди, діючи на них за допомогою різних факторів (інактивованій вірус парагрипу, поліетиленгліколь та ін.). У результаті такого впливу в утворених гібридах формуються гетерокаріони, які містять два види генотипу. Вивчення білкових продуктів активності генів дозволяє встановлювати локалізацію генів у складі хромосоми. На цьому ґрунтується метод отримання моноклональних антитіл, що дозволяє виявляти різні стадії розвитку імунокомпетентних та інших клітин.

Разом із великими перспективами застосування ці методи мають дуже суттєві недоліки. Найважливішим недоліком методів дослідження живих клітин, тканин та органів *in vitro* є те, що ізоляція клітин від цілісного організму змінює умови їхнього існування: втрачаються взаємозв'язки з іншими клітинами і тканинами, виключається дія нейрогуморальних факторів регуляції тощо.

### **Метод вирощування клітин і тканин *in vivo***

Цей метод дослідження живих клітин і тканин дозволяє усунути згадані вище недоліки вирощування клітин і тканин *in vitro*.

Суть даного методу полягає в тому, що зразки клітин, тканин і органів вміщують у камери із пористого матеріалу, які після цього підсаджують у тіло тварини (до черевної порожнини, під шкіру тощо).



## Методи забарвлення

**Вітальний метод забарвлення** передбачає забарвлення клітин і тканин шляхом введення барвника в організм тварини, при цьому вибірково забарвлюються певні клітини, їх органели або міжклітинна речовина.

Прикладами таких барвників є *трипановий синій* або *лімієвий кармін* (забарвлюють фагоцити), *алізарин* (забарвлює матрикс кістки).

**Суправітальний метод забарвлення** передбачає забарвлення живих клітин, виділених з організму. За допомогою цього методу виявляють молоді форми еритроцитів — ретикулоцити крові (барвник діамантовий крезоловий блакитний), мітохондрії в клітинах (барвник зелений янус), лізосоми (барвник нейтральний червоний).

## ПОСТВІТАЛЬНІ МЕТОДИ ДОСЛІДЖЕНЬ

---

Основним об'єктом досліджень із використанням поствітальних (посмертних) методів є гістологічні препарати, виготовлені з фіксованих структур.

Препарат може являти собою таке:

— *мазок* (крові, кісткового мозку, слини, спинномозкової рідини та ін.);

— *відбиток* (селезінки, тимуса, печінки);

— *плівку з тканини* (сполучної тканини, очеревини, плеври, м'якої мозкової оболонки);

— *зрізи* (органів або тканин).

Найчастіше для вивчення структури клітин, тканин і органів у гістології використовують зрізи.

Гістологічні препарати (мазок крові, відбиток, плівка або зріз органа) можна вивчати без спеціальної обробки і одразу розглядати під мікроскопом. Але через те, що структури мають дуже слабкий контраст і погано помітні в звичайному світловому мікроскопі, використовують спеціальні мікроскопи (фазоконтрастні, люмінесцентні та ін.).

При гістологічних дослідженнях частіше використовують спеціально оброблені та забарвлені препарати.

Виготовлення постійного гістологічного препарату потребує дуже складної підготовки об'єкта дослідження і складається з кількох етапів:

1. Взяття матеріалу. Об'єм матеріалу повинен бути в межах 1 см<sup>3</sup>, матеріал має бути свіжим.

2. Фіксацію матеріалу проводять шляхом занурення у фіксуючу суміш. Фіксатори бувають прості (спирти, формалін та ін.) і складні (складаються з кількох простих).

3. Промивання під проточною водою протягом 24 год для вимивання фіксатора.

4. Зневоднення об'єкта в спиртах зростаючої концентрації (від 60 до 100°).

5. Ущільнення об'єкта в ущільнювальному середовищі (парафін, целюлоза, синтетичні смоли).

6. Виготовлення зрізів за допомогою мікротомів або ультрамікротомів.

7. Забарвлення або контрастування зрізів проводять для того, щоб можна було розрізнити структурні деталі об'єкта. Перед забарвленням середовища депарафінують ксилолом, який потім вилучають за допомогою спиртів низхідної концентрації від (100 до 60°) і промивають водою. Після цього на препарат наносять розчин барвника.

8. Заливка зрізів канадським бальзамом для тривалого зберігання препаратів.

Для забарвлення препаратів використовують барвники, які залежно від походження поділяються на рослинні (гематоксилін), тваринні (кармін) і синтетичні.

Залежно від хімічних властивостей барвники поділяються так: кислі, основні, нейтральні та спеціальні.

**Кислі (аніонні) барвники** — це група барвників, властивості яких визначаються наявністю кислотного залишку. Вони забарвлюють цитоплазму (еозин, ясний зелений та ін.).

**Основні барвники** — це катіонні барвники, переважна більшість яких у своєму складі містить атом азоту з позитивним зарядом. Вони вибірково забарвлюють ядра клітин, тому їх ще називають ядерними (гематоксилін, кармін, сафранін).

**Нейтральні барвники** — це комплексні сполуки водних розчинів кислого й основного барвників.

**Спеціальні барвники** — це група барвників, які використовують для визначення речовин або сполук, структур або тканин. Наприклад, судан-III (забарвлює жирову тканину), орсеїн (еластичні волокна).

## Особливості виготовлення препаратів для електронно-мікроскопічних досліджень

1. Взяття та фіксація шматочків тканин і органів (об'єм близько 1 мм<sup>3</sup>). Об'єкт після взяття швидко вміщують у спеціальні фіксатори — глютаральдегід, а через 1,5 год — у чотиризакисний осмії. Фіксацію проводять при кімнатній температурі протягом кількох годин.

2. Промивання об'єкта в буферному розчині (рН 7,3–7,4).

3. Зневоднення у спиртах зростаючої концентрації — 50, 60, 70, 80, 90, 100°.

4. Заливка об'єкта в спеціальні синтетичні смоли (епон і аралдит), які здатні полімеризуватися і твердіти. Для цього об'єкт вміщують у капсулу і заливають рідкою епоксидною смолою, згодом — вміщують у термостат, де при температурі 58 °С відбувається полімеризація смоли.

5. Виготовлення зрізів за допомогою ультрамікроміт.

6. Забарвлення (контрастування) зрізів проводять солями важких металів (свинець, вольфрам, уранілацетат). Солі цих металів осаджуються в структурах клітин і затримують електрони, які проходять крізь об'єкт.

## Дослідження хімічного складу та особливостей метаболізму клітин і тканин

### Гістохімічні методи

Ці методи дозволяють виявити локалізацію різних хімічних речовин у структурах клітин, тканин та органів — ДНК, РНК, білків, вуглеводів, ліпідів, амінокислот, мінеральних речовин, вітамінів, активність ферментів. Вони ґрунтуються на специфічності реакції між хімічним реактивом і субстратом, який входить до складу клітинних і тканинних структур, і забарвленні продуктів хімічних реакцій.

Для підвищення специфічності реакції застосовують ферментативний контроль.

При виявленні у клітинах рибонуклеїнової кислоти використовують *галоціанін* — барвник з основними властивостями, а наявність РНК підтверджують контрольною обробкою *рибонуклеазою* — ферментом, який розщеплює РНК. Галоціанін забарвлює РНК у блакитно-фіолетовий колір. Після попередньої

обробки препарату рибонуклеазою з подальшим забарвленням його галоціаніном забарвлення немає, що підтверджує наявність у структурі РНК.

### **Метод радіоавтографії**

Цей метод дозволяє найбільш повно вивчати обмін речовин у різних структурах організму. Метод ґрунтується на використанні радіоактивних елементів — фосфору ( $^{32}\text{P}$ ), вуглецю ( $^{14}\text{C}$ ), сірки ( $^{35}\text{S}$ ), водню ( $^3\text{H}$ ) та мічених ними сполук. Радіоактивні речовини в гістологічних зрізах виявляють за допомогою фотоемulsії, яку наносять на препарат і після цього проявляють. На ділянках препарату, де фотоемulsія контактує з радіоактивною речовиною, відбувається фотореакція, внаслідок якої утворюються засвічені ділянки (треки). Цей метод дозволяє визначити швидкість включення мічених амінокислот до білків, утворення нуклеїнових кислот, обмін йоду в клітинах щитоподібної залози.

### **Інтерферометрія**

Цим методом у живих і фіксованих клітинах визначають суху масу і концентрацію щільних речовин, сумарний вміст білків.

### **Кількісні гістохімічні методи**

Дозволяють визначати вміст різних речовин у клітинах і тканинах, локалізацію хімічних компонентів у конкретних структурах клітин і тканин.

***Цитоспектрофотометрія.*** Метод кількісного вивчення внутрішньоклітинних речовин за їх абсорбційними спектрами.

***Цитоспектрофлюорометрія.*** Метод кількісного вивчення внутрішньоклітинних речовин за спектрами їх флюоресценції.

### **Методи імунофлюоресцентного аналізу**

Застосовуються для вивчення процесів диференціації клітин, виявлення в них специфічних хімічних сполук і структур. Основою цих методів є реакція антиген — антитіло. Кожна клітина організму має специфічний антигенний склад, який переважно визначається білками. Продукти реакції можна забарвлювати і виявляти у люмінесцентному мікроскопі.

## **Контрольні питання**

1. Види гістологічних препаратів.
2. Основні етапи виготовлення гістологічних препаратів для світлової мікроскопії.
3. Основні етапи виготовлення гістологічних препаратів для електронної мікроскопії.
4. Забарвлення препаратів. Класифікація гістологічних барвників.
5. Сутність фіксації тканин та органів. Види фіксаторів.
6. Заливка гістологічних об'єктів у тверді середовища.
7. Методи прижиттєвого дослідження клітин і тканин *in vivo* та *in vitro*, їхні особливості.
8. Гістохімічні методи досліджень.
9. Методи радіоавтографії.
10. Методи імунофлюоресцентного аналізу.
11. Кількісні гістохімічні методи дослідження.

## **Приблизні екзаменаційні питання**

1. Вітальні методи досліджень.
2. Поствітальні методи досліджень.
3. Основні етапи виготовлення гістологічних препаратів.

## РОЗДІЛ III

# ЦИТОЛОГІЯ

---

Цитологія (*cytologia*, *cytos* — клітина, *logos* — наука) — наука про будову, розвиток і функції тваринних і рослинних клітин.

**Клітина** (*cellula*) — елементарна жива одиниця організму, яка відокремлена від навколишнього середовища активною мембраною, є структурно упорядкованою системою біополімерів, що утворюють ядро, цитоплазму, а також інші субклітинні компоненти (органели і включення), бере участь в єдиній сукупності метаболічних процесів, спрямованих на забезпечення підтримки і відновлення системи в цілому.

Клітини в живих організмах можуть бути двох типів: які містять ядро (еукаріотичні) та які не містять ядра (прокаріотичні).

Організми, які складаються з еукаріотичних клітин, називають еукаріотами, з прокаріотичних — прокаріотами.

Окрім клітин в організмі містяться й неклітинні структури, які є похідними клітин. Неклітинні структури поділяються таким чином:

— ядерні — які містять ядро й виникають внаслідок злиття клітин (симпласти) або незавершеного поділу (синцитії);

— без'ядерні — структури, які є продуктом життєдіяльності окремих груп клітин (аморфна речовина сполучної тканини).

Усі еукаріотичні клітини мають однакову будову: вони складаються з трьох основних компонентів: клітинна оболонка, цитоплазма, ядро (рис. 6).

**Клітинна оболонка** відокремлює цитоплазму клітини від навколишнього середовища або сусідніх клітин та забезпечує взаємодію клітин з елементами навколишнього середовища.

**Цитоплазма** складається з гіалоплазми та організованих структур, до яких належать органели і включення.

**Ядро** складається з ядерної оболонки, каріоплазми, хроматину (хромосом), ядерця.

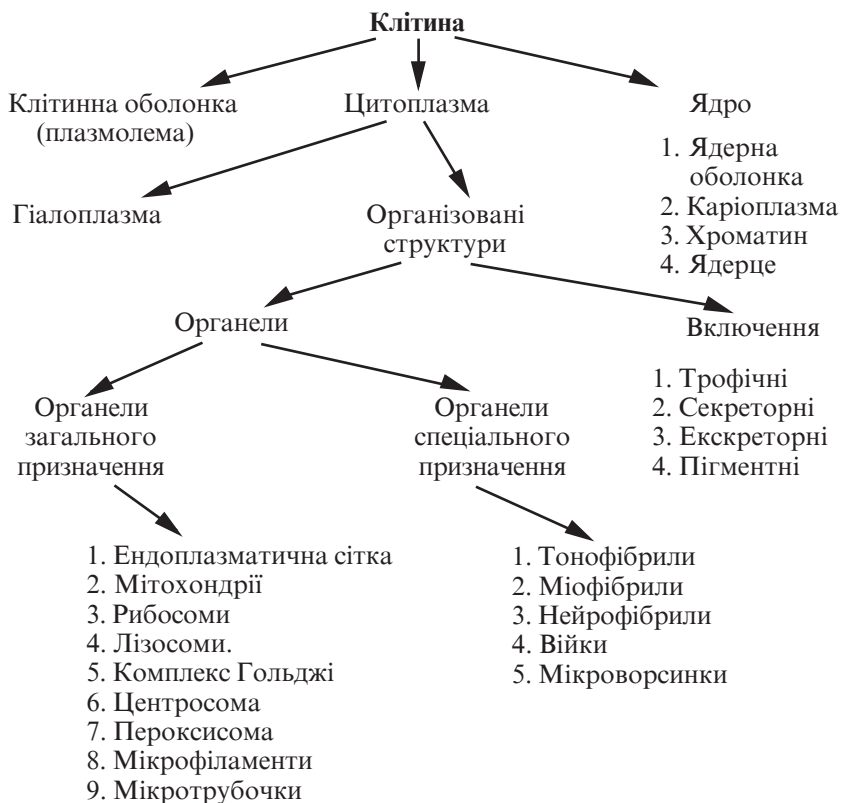


Рис. 6. Структурні компоненти клітини

Ці компоненти клітин, взаємодіючи між собою, забезпечують існування клітини як єдиного цілого.

## КЛІТИННА ОБОЛОНКА

Спільним у будові клітинних мембран є те, що вони являють собою тонкі шари ліпопротеїдного походження завтовшки 6–10 нм.

Клітинна оболонка (*plasmolemma*) серед різних клітинних мембран посідає особливе місце. Це поверхнева периферійна структура, яка обмежує клітину ззовні, що зумовлює її безпосередній зв'язок із позаклітинним середовищем, отже, з усіма речовинами і факторами, які впливають на клітину.

Клітинна оболонка складається з трьох шарів:

— зовнішній (надмембранний) шар — глікокалікс (*glycocalyx*);

— власне мембрана (біологічна мембрана);

— підмембранна пластинка (кортикальний шар плазмолемі).

*Глікокалікс* має товщину 3–4 нм, притаманний практично всім клітинам тваринного походження, але різною мірою. Глікокалікс утворений асоційованим з плазмолемою глікопротеїдним комплексом, до складу якого входять довгі, гіллясті ланцюжки полісахаридів.

*Власне мембрана* (біологічна мембрана) складається з суцільного подвійного ліпідного шару, в який частково або повністю занурені молекули білків. Товщина цього шару — 5–7 нм.

*Підмембранна пластинка* (кортикальний шар) утворена найбільш щільною частиною цитоплазми, яка складається з мікрофіламентів і мікротрубочок, що утворюють сітку.

### **Функції клітинної оболонки**

Основними функціями клітинної оболонки є такі:

— розмежування;

— транспорт метаболітів (пасивний або активний);

— рецепція;

— забезпечення міжклітинних контактів.

## **ЦИТОПЛАЗМА**

---

Цитоплазма (*cytoplasm*) — це колоїдна система, яка складається з гіалоплазми, мембранних і немембранних органел, а також включень.

**Гіалоплазма** (грец. *hyalos* — прозорий, що просвічується) — матрикс цитоплазми. За фізико-хімічними властивостями це складна колоїдна система, яка містить різні полімери (білки, нуклеїнові кислоти, полісахариди) і може переходити із золеподібного стану в гель і навпаки.

Гіалоплазма — це середовище, що об'єднує всі клітинні структури й забезпечує їх взаємодію між собою. Через гіалоплазму відбувається багато внутрішньоклітинних транспортних процесів: транспорт амінокислот, жирних кислот, нуклеотидів, цукрів.



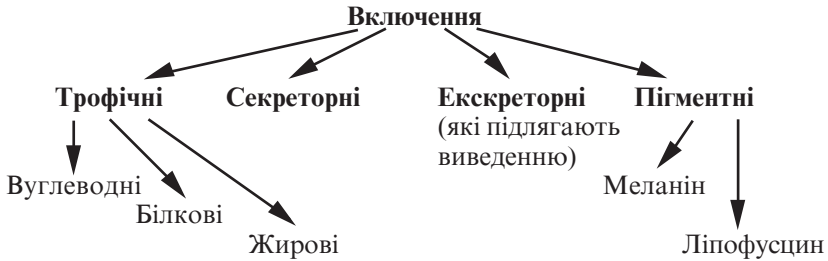


Рис. 7. Класифікація включень

**Включення** (*inclusiones cytoplasmaticae*) цитоплазми — це необов'язкові компоненти клітин, які виникають і зникають залежно від метаболічного стану, не мають строго визначеної будови (рис. 7).

**Органели** — це постійні, необхідні для всіх клітин мікроструктури, які забезпечують життєво важливі функції клітин (рис. 8).

### Мембранні органели

До мембранних органел належать мітохондрії, лізосоми, пероксисоми, ендоплазматична сітка, комплекс Гольджі.

**Мітохондрії** (*mitochondriae*) — мікроскопічні мембранні органели загального призначення, основною функцією яких є окислення органічних сполук й утворення молекул АТФ.

Мітохондрії мають довжину 1–10 мкм, товщину — 0,5 мкм. Форма мітохондрій овальна, витягнута. Під електронним мікроскопом видно внутрішню та зовнішню мітохондріальні мембрани, розділені міжмембранним простором.

**Зовнішня мітохондріальна мембрана** (*membrana mitochondrialis externa*) відокремлює мітохондрію від гіалоплазми, має рівні контури, за формою нагадує мішок.

**Внутрішня мітохондріальна мембрана** (*membrana mitochondrialis interna*) утворює вирости, складки (кристи), відокремлює внутрішній вміст — матрикс.

**Простір**, обмежений внутрішньою мембраною, заповнений мітохондріальним матриксом, який містить тонкі нитки товщиною 2–3 нм і гранули розміром 15–20 нм. Нитки — це молекули ДНК, а гранули — мітохондріальні рибосоми.

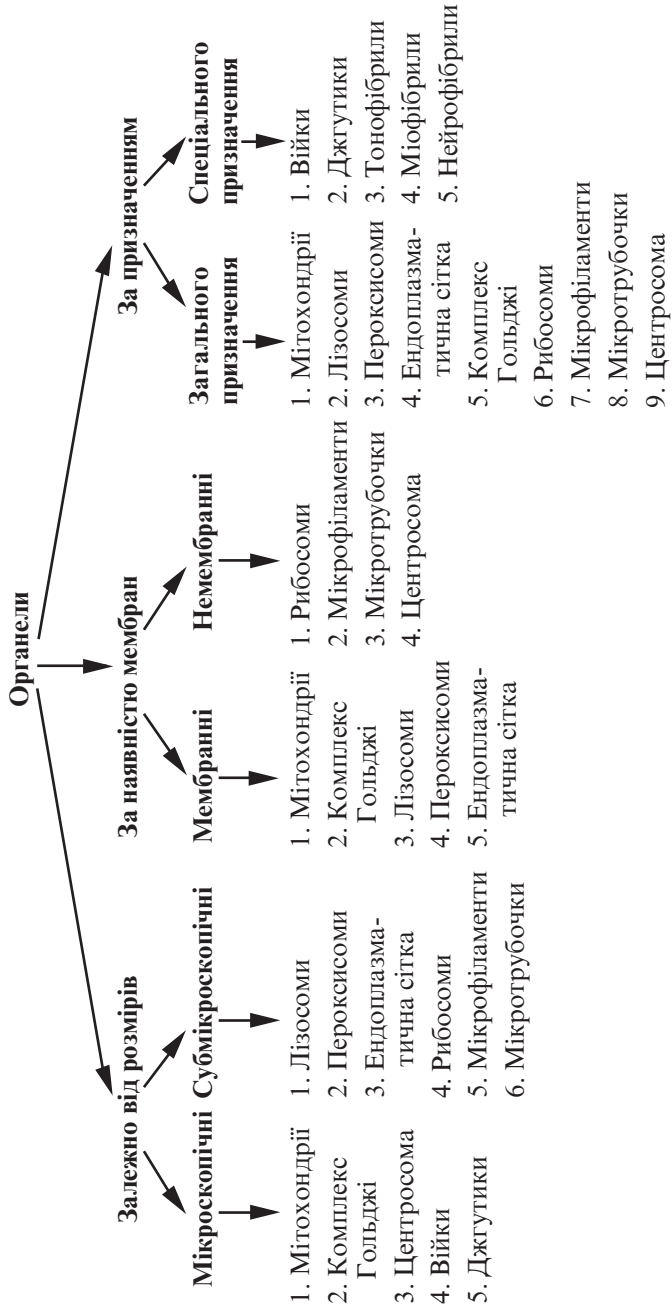


Рис. 8. Класифікація органел

**Лізосоми** (*lysosoma*) — субмікроскопічні мембранні органели загального призначення, що здійснюють внутрішньоклітинне ферментативне розщеплення екзогенних речовин (які потрапили до клітини внаслідок ендоцитозу) і ендогенних — видалення органел і включень у процесі нормального поновлення або у відповідь на змінену функціональну активність.

Лізосоми — тільця овальної форми, розмірами 0,2–0,4 мкм. Містять у своєму складі понад 60 протеолітичних ферментів, розміщених у замкнутому мембранному мішечку.

Розрізняють такі основні форми лізосом:

1. Первинні.
2. Вторинні (фаголізосоми, або гетерофагосоми, та автофагосоми).
3. Залишкові тільця.

**Пероксисоми** (*peroxysoma*) — субмікроскопічні мембранні органели загального призначення, здатні утилізувати хімічно активний кисень, розщеплювати етиловий спирт, сечову кислоту та регулювати обмін речовин.

Пероксисоми — тільця овальної форми, розмірами 0,3–1,5 мкм, обмежені мембраною. Вони містять гранулярний матрикс, у центрі якого розташовуються кристалоподібні структури з фібрил і трубочок.

**Ендоплазматична сітка** (*reticulum endoplasmicum*) — субмікроскопічна мембранна органела загального призначення, яка утворює єдину внутрішньоклітинну циркуляторну систему, що забезпечує транспорт і депонування речовин, синтез білків, метаболізм ліпідів та вуглеводів.

Розрізняють два типи ендоплазматичної сітки:

— гладка ендоплазматична сітка (агранулярна, *reticulum endoplasmicum nongranulosum*), утворена подвоєними мембранами вакуолів і каналців діаметром 50–100 нм;

— гранулярна ендоплазматична сітка (*reticulum endoplasmicum granulosum*), утворена подвоєною мембраною мішечків, цистерн, каналців шириною 20–100 нм. На мембранах з боку гіалоплазми до цієї сітки прикріплені рибосоми.

**Комплекс Гольджі** (*complexus Golgiensis*) — мікроскопічна мембранна органела загального призначення, в якій завершується процес формування продуктів синтетичної діяльності клітини.

Комплекс Гольджі складається з сукупності зв'язаних між собою сплосчених мішечків і цистерн товщиною близько 25 нм, транспортних пухирців, які доставляють білковий секрет з ендоплазматичної сітки, та секреторних гранул, за допомогою яких секрет виводиться із клітини. Всі ці структури сконцентровані в окремій невеликій зоні (диктіосомі).

### **Немембранні органели**

До немембранних органел належать рибосоми, центросома, мікрофіламенти, мікротрубочки, війки, джгутики.

**Рибосоми** (*ribosomata*) — субмікроскопічні немембранні органели загального призначення, які є елементарними тільцями синтезу білкових і поліпептидних молекул, що виявляються в усіх клітинах.

Рибосоми за формою нагадують гриб, розміри їх  $25 \times 20 \times 20$  нм. Це складні рибонуклеопротеїди, які утворені з білків і молекул РНК у співвідношенні 1:1. Рибосома складається з двох субодиниць — великої та малої.

Субодиниці побудовані з рибонуклеопротеїдного тяжа, в якому рРНК, взаємодіючи з різними білками, утворює тіло рибосоми. Субодиниці з'єднуються між собою під кутом, утворюючи структуру, яка нагадує гриб.

**Центросома**, клітинний центр (*centrosoma*) — мікроскопічна немембранна органела загального призначення, що забезпечує розходження хромосом під час поділу клітини.

Центросома складається з двох центріолей, оточених центросферою. У клітині, що не готується до поділу, вона розташовується поблизу ядра.

Дві центріолі, розміщені поруч, мають назву диплосоми. У диплосомі центріолі розташовуються під кутом одна до одної. Розрізняють материнську і дочірню центріолі. Кінець дочірньої центріолі направлений перпендикулярно до поверхні материнської.

**Центріолі** (*centriolum*) складаються з розташованих по колу 9 триплетів мікротрубочок, які утворюють порожній циліндр шириною 0,2 мкм і довжиною 0,3–0,5 мкм. Триплети з'єднуються за допомогою спеціальних ручок, які складаються з білка динеїну. Система мікротрубочок у центріолі описується формулою  $(9 \times 3) + 0$ , що доводить відсутність мікротрубочок у центральній її частині.

Навколо кожної центріолі розташовується безструктурний або тонковолокнистий матрикс, інколи наявні кілька додаткових структур, зв'язаних з центріолями. Це так звані сателіти (спутники).

**Центросфера** — це позбавлена органел гіалоплазма навколо центріолей, яку в радіальному напрямку пронизують мікротрубочки.

**Мікрофіламенти** (*microfilamenti*) — субмікроскопічні немембранні органели загального призначення, що виконують роль цитоскелета. Залежно від будови та функцій, які здійснюють мікрофіламенти, вони поділяються таким чином:

— власне мікрофіламенти, розташовані в кортикальному шарі цитоплазми безпосередньо під плазмолемою. Це тонкі волокна діаметром 5–7 нм, які складаються з білків актину, міозину, тропоміозину,  $\alpha$ -актиніну;

— проміжні мікрофіламенти, або мікрофібрили (*microfibrillae*) — тонкі нитки білкової природи, розташовані пучками, діаметром 10–15 нм. Вони відповідають за збереження клітинної форми.

**Мікротрубочки** (*microtubuli*) — субмікроскопічні немембранні органели, основним призначенням яких є утворення еластичного і водночас стійкого цитоскелета, необхідного для підтримання форми клітини.

Мікротрубочки складаються з глобулярних білків — тубулінів, молекули яких здатні полімеризуватися особливим шляхом, нанизуючись одна на одну, утворюють при цьому округлі субодиноці розміром 5 нм. Стінка мікротрубочки складається з щільно упакованих субодиноць, 13 субодиноць утворюють кільце мікротрубочки зовнішнім діаметром близько 24 нм, ширина внутрішнього просвіту — 15 нм.

**Війки** (*cilium*) — органели спеціального призначення, це тонкі циліндричні вирости цитоплазми шириною 200 нм, довжиною 5–10 мкм. Війка від основи до верхівки вкрита плазматичною мембраною. Всередині виросту розміщена осьова нитка (аксонема), проксимальна частина війки (базальне тільце) занурена у цитоплазму.

**Аксонема** (*filamentum axiale*) складається з 9 дуплетів мікротрубочок, з'єднаних між собою за допомогою ручок, що утворюють стінку циліндра аксонем. У центрі аксонем роз-

ташовується пара центральних трубочок. Система мікротрубочок аксонем має формулу  $(9 \times 2) + 2$ .

**Базальне тільце** (*corpusculum basale*) складається з 9 триплетів мікротрубочок, які з'єднуються між собою також за допомогою ручок. Система мікротрубочок базального тільця має формулу  $(9 \times 3) + 0$ , як і в центріолі.

Аксонема і базальне тільце структурно пов'язані між собою, утворюючи єдине ціле. Дві мікротрубочки триплетів базального тільця є мікротрубочками дуплетів аксонем.

**Джгутики** (*flagellum*) — це тонкі циліндричні вирости цитоплазми, за своєю будовою схожі на війки. Мають розміри в довжину близько 150 мкм і діаметр близько 200 нм.

## Препарати для вивчення

**Препарат 1.** Включення жиру (рис. 9).

**Велике збільшення.** Вивчити та зарисувати препарат. На препараті видно клітини багатокутної форми з великими червоними ядрами. У рожевій зернистій цитоплазмі наявні чорні округлі включення різних розмірів (включення жиру).

На рисунку позначити: 1) клітини печінки: а) ліпідні включення; б) ядро; 2) капіляр з еритроцитами.

**Препарат 2.** Включення глікогену (рис. 10).

**Мале збільшення.** Розглянути препарат. При цьому збільшенні знайти центральну частину зрізу, де глікоген у клітинах розташовується досить рівномірно.

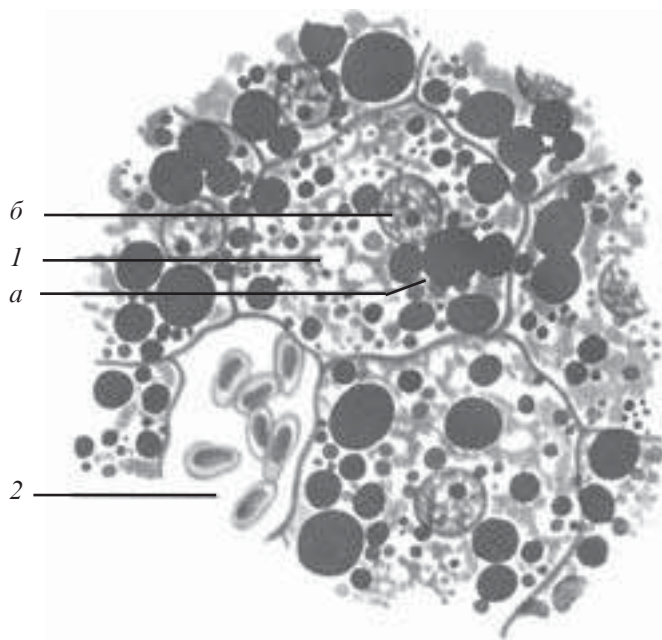
**Велике збільшення.** В центрі зрізу — червоні глибокі глікогену, розташовані по всій цитоплазмі клітин, і фіолетові ядра. На периферії зрізу глибокі глікогену можуть зливатися на одній половині клітини, а друга залишається прозорою. Зарисувати препарат.

На рисунку позначити: 1) клітини печінки; 2) цитоплазму з включеннями глікогену; 3) ядро; 4) кровоносний капіляр.

**Препарат 3.** Комплекс Гольджі (рис. 11).

**Мале збільшення.** Розглянути препарат. Знайти великі клітини, навколо ядра яких помітна сітка апарату Гольджі. Цитоплазма має зеленуватий колір.

**Велике збільшення.** Розглянути ядро (воно світле, велике, з коричневим ядрцем). Навколо ядра чітко виділяється комплекс Гольджі, забарвлений у чорний колір. Зарисувати препарат.



*Рис. 9.* Включення жиру в клітинах печінки аксолотля. Забарвлення осмівою кислотою. Сафранін.  $\times 900$ :

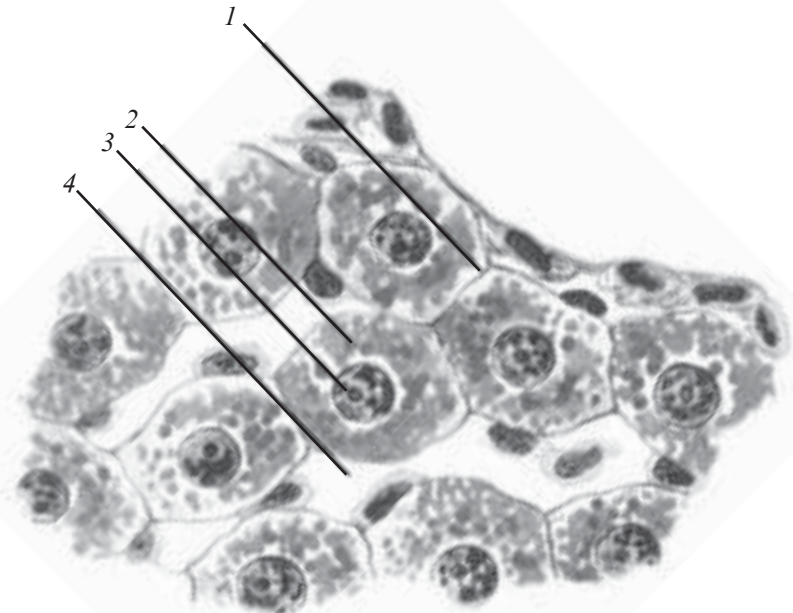
*1* — клітини печінки (*a* — ліпідні включення; *б* — ядро); *2* — капіляр з еритроцитами

На рисунку позначити: 1) ядро; 2) комплекс Гольджі; 3) цитоплазму.

Розглянути мікрофотографи (рис. 12–14), відповіді на контрольні питання.

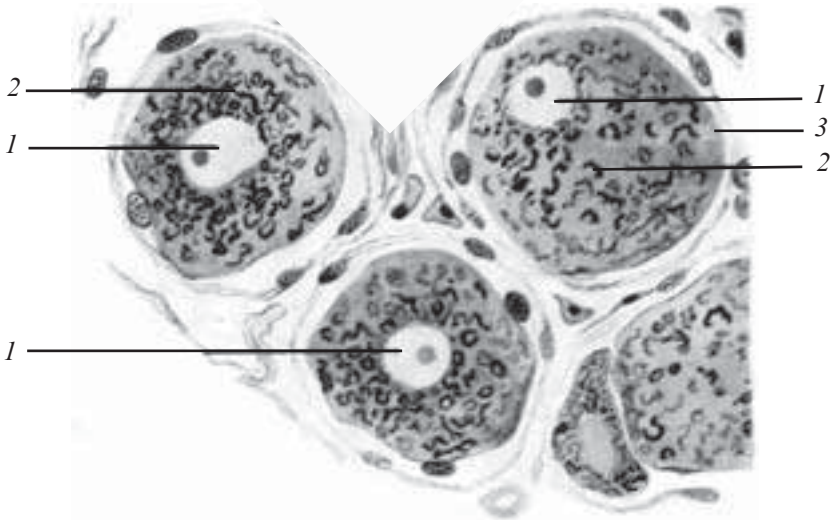
### **Контрольні питання**

1. Історія створення та основні положення клітинної теорії Т. Шванна. Її помилкові положення.
2. Сучасна клітинна теорія. Основні положення.
3. Визначення клітини як структурної одиниці живого.
4. Будова, хімічний склад та фізико-хімічні властивості елементарної біологічної мембрани.
5. Клітинна оболонка. Будова та функції.
6. Типи клітинних контактів та їх характеристика.
7. Транспорт речовин через плазмолему. Фагоцитоз. Піноцитоз.



*Рис. 10.* Включення глікогену в клітинах печінки аксолотля. Збарвлення карміном Беста-гематоксилін.  $\times 900$ :

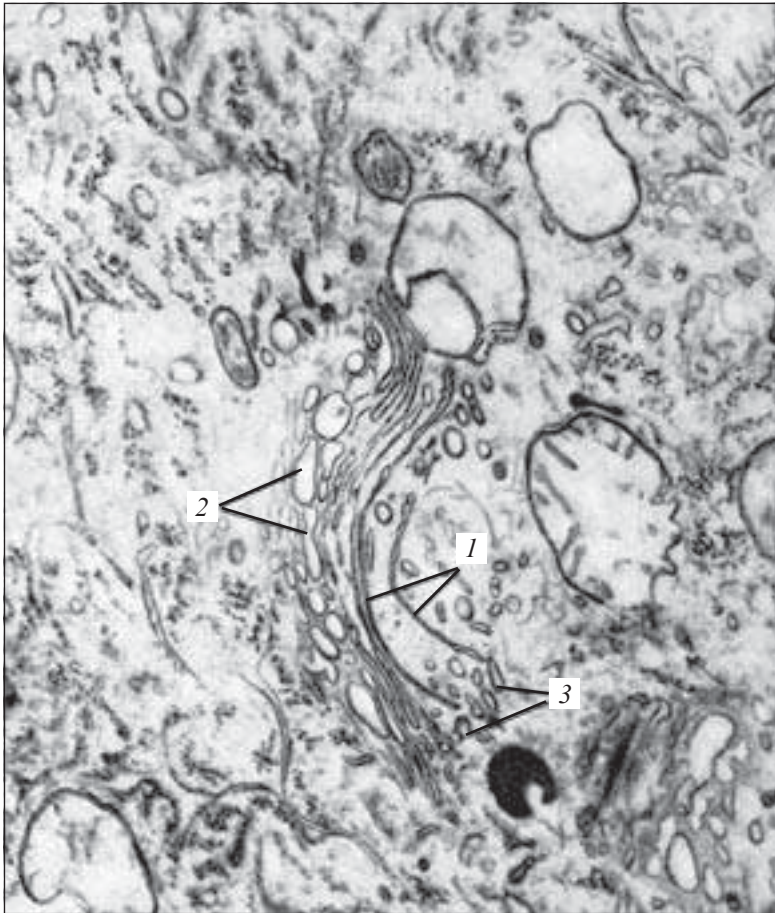
1 — клітини печінки; 2 — цитоплазма з включеннями глікогену; 3 — ядро; 4 — кровоносний капіляр



*Рис. 11.* Комплекс Гольджі. Імпрегнація осмієм.  $\times 400$ :

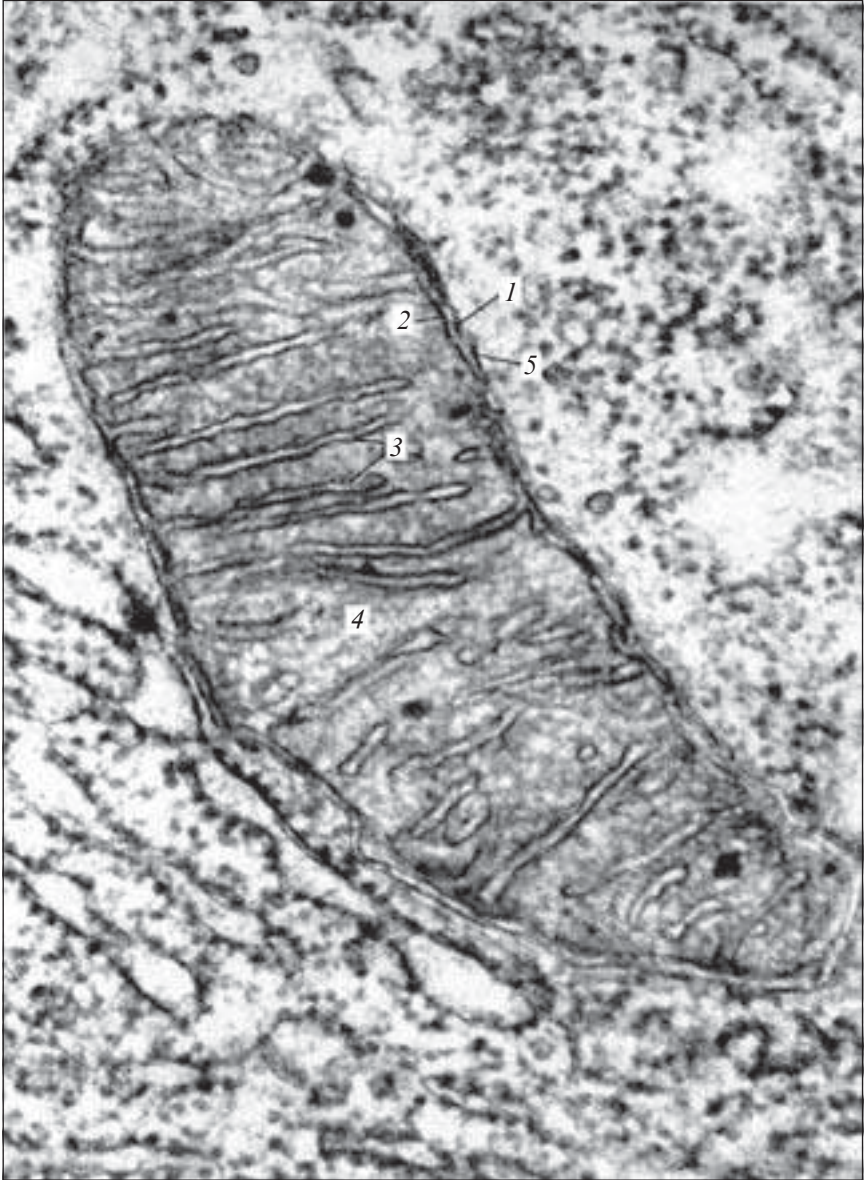1 — ядро; 2 — комплекс Гольджі; 3 — плазмолема





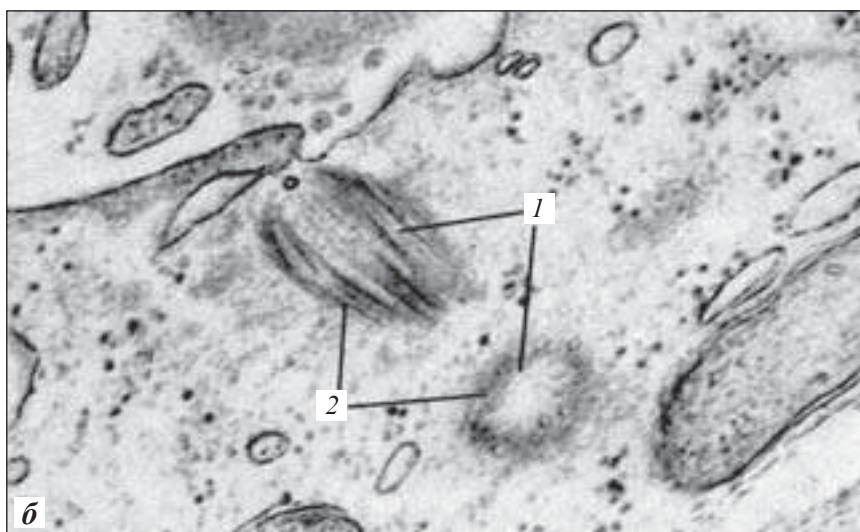
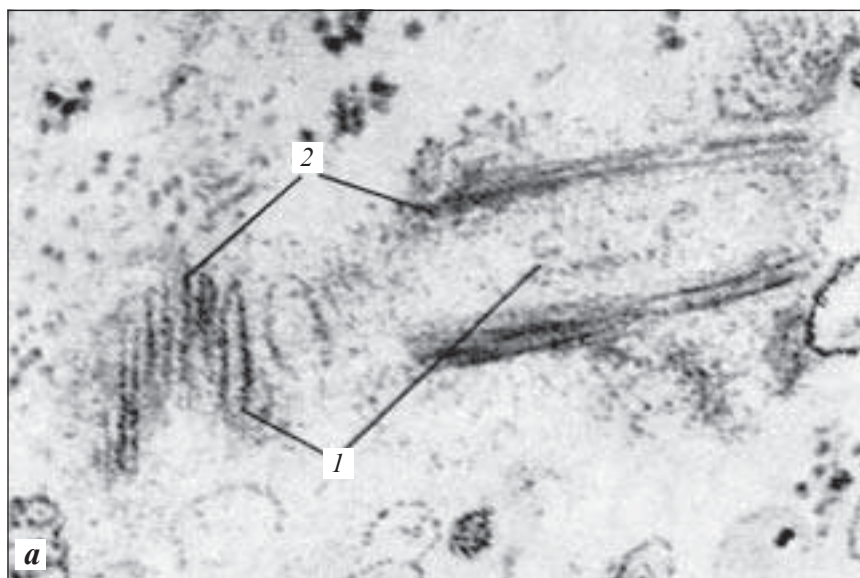
*Рис. 12.* Комплекс Гольджі. Електронна мікрофотограма.  $\times 84\ 000$ :  
1 —  $\gamma$ -цитомембрани; 2 — вакуолі; 3 — пухирці (за Л. Н. Михайловою)

8. Неклітинні структури та їх характеристика.
9. Цитоплазма. Гіалоплазма. Характеристика.
10. Визначення та класифікація включень.
11. Визначення та класифікація органел.
12. Характеристика мембранних органел.
13. Характеристика немембранних органел.
14. Будова та функції комплексу Гольджі.
15. Будова та функції ендоплазматичної сітки.



*Рис. 13.* Мітохондрії. Електронна мікрофотограма.  $\times 100\ 000$ :

*1* — зовнішня мітохондріальна мембрана; *2* — внутрішня мітохондріальна мембрана; *3* — мітохондріальні гребінці (кристи); *4* — матрикс мітохондрії; *5* — зовнішня мітохондріальна камера (за Ю. Н. Копаєвим)



*Рис. 14.* Клітинний центр. Електронна мікрофотограма:  
*а* — центріолі в косому і поздовжньому розрізі,  $\times 160\ 000$ ; *б* — центріолі в косому і поперечному розрізі,  $\times 90\ 000$ ; *1* — центріолі; *2* — периферійні подвійні мікрофібрили (за Н. П. Дмитрієвою)

16. Лізосоми, пероксисоми. Будова. Функції.
17. Мітохондрії. Будова. Функції.
18. Рибосоми. Будова. Функції.
19. Органели спеціального призначення. Будова. Функції.
20. Центросома. Будова. Функції.

### Приблизні екзаменаційні питання

1. Неклітинні структури. Будова. Характеристика.
  2. Клітинна теорія. Основні положення клітинної теорії
- Т. Шванна. Сучасне уявлення.
3. Клітинні мембрани. Будова. Функції.
  4. Цитоплазма. Гіалоплазма. Характеристика. Функції.
  5. Включення. Класифікація. Характеристика окремих видів включень.
  6. Органели. Визначення. Класифікація.
  7. Мембранні органели. Будова. Функції.
  8. Немембранні органели. Будова. Функції.
  9. Органели спеціального призначення. Будова. Функції.

### ЯДРО

---

Ядро (*nucleus*) є обов'язковим компонентом клітини, в якому розташований геном і формуються макромолекули, що контролюють синтетичні процеси в цитоплазмі.

Ядра найчастіше мають сферичну чи овоїдну форму, інколи паличкоподібну, сегментовану та ін. Розміри ядра становлять від 3–4 до 40 мкм. До складу ядра входять ядерна оболонка, каріоплазма, хроматин, ядерце.

Ядро клітини, яка не ділиться (*інтерфазне ядро*), оточене ядерною оболонкою (*nucleolemma*), що складається з ядерних мембран: зовнішньої (*membrana nuclearis externa*) та внутрішньої (*membrana nuclearis interna*).

Між зовнішньою та внутрішньою ядерними мембранами існує перинуклеарний простір (*cisterna nucleolemmatis*).

**Ядерна оболонка** має пори (*porus nuclearis*) з поровими комплексами (*complexus pori*), що забезпечують проходження макромолекул до цитоплазми.

Ядерна оболонка виконує такі функції:

— бар'єрну — відокремлює вміст ядра від цитоплазми, обмежує вільний транспорт макромолекул між ядром і цитоплазмою;

— створення внутрішньоядерного порядку — фіксація хромосомного матеріалу в тривимірному просвіті ядра.

**Каріоплазма, нуклеоплазма** (*nucleoplasma*) — це рідка частина ядра, в якій містяться ядерні структури, вона є аналогом гіалоплазми.

**Хроматин** — це основна структура інтерфазного ядра, яка добре забарвлюється основними барвниками і зумовлює для кожного типу клітин хроматиновий рисунок ядра.

Хроматин є структурним аналогом хромосом, в інтерфазному ядрі він являє собою тільця, які несуть ДНК. Морфологічно розрізняють два види хроматину.

**Гетерохроматин** (*heterochromatinum*) відповідає конденсованим в інтерфазі ділянкам хромосом і є функціонально неактивним; добре забарвлюється, саме його можна бачити на гістологічних препаратах. Гетерохроматин поділяють на структурний (являє собою ділянки хромосом, що постійно перебувають у конденсованому стані) та факультативний (здатний деконденсуватися).

**Еухроматин** (*euchromatinum*) — це деконденсовані в інтерфазі ділянки хромосом, які є функціонально активними. Цей хроматин не забарвлюється і не виявляється на гістологічних препаратах.

Ядра містять, окрім хроматинових ділянок і матриксу, перихроматинові фібрили, прехроматинові та інтерхроматинові гранули.

**Ядерце** (*nucleolus*) — найбільш щільна структура ядра, що формує рибосоми і є похідним хромосоми, одного з її локусів. Розміри ядерця — 1–5 мкм, форма — сферична.

В ядерці розрізняють гранулярний (по периферії) та фібрилярний (у центрі) компоненти. Гранулярний часто утворює нитчасті структури — нуклеолонеми, фібрилярний компонент — це рибонуклеопротейдні тяжі попередників рибосом, гранули — дозріваючі субодиниці рибосом.

## Препарати для вивчення

**Препарат 4.** Гетерохроматин ядра нейтрофільного сегментоядерного лейкоцита крові людини (рис. 15).

**Мале збільшення.** Розглянути препарат. При цьому збільшенні знайти на препараті мазка крові людини сегментоядерний нейтрофільний лейкоцит.

**Велике збільшення.** Розглянути інтенсивно-фіолетове ядро та блідозабарвлену цитоплазму. Зарисувати препарат.

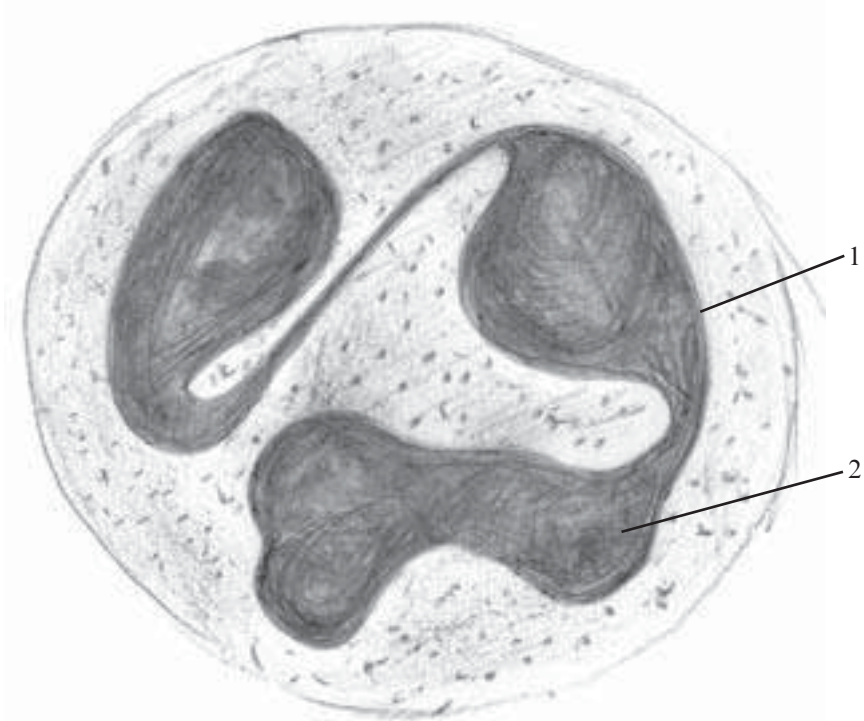
На рисунку позначити: 1) ядро сегментоядерного нейтрофільного лейкоцита; 2) гетерохроматин.

**Препарат 5.** Еухроматин в ядрах клітин спінального ганглія (рис. 16).

**Мале збільшення.** Розглянути препарат. При цьому збільшенні знайти найбільшу клітину з великим ядром.

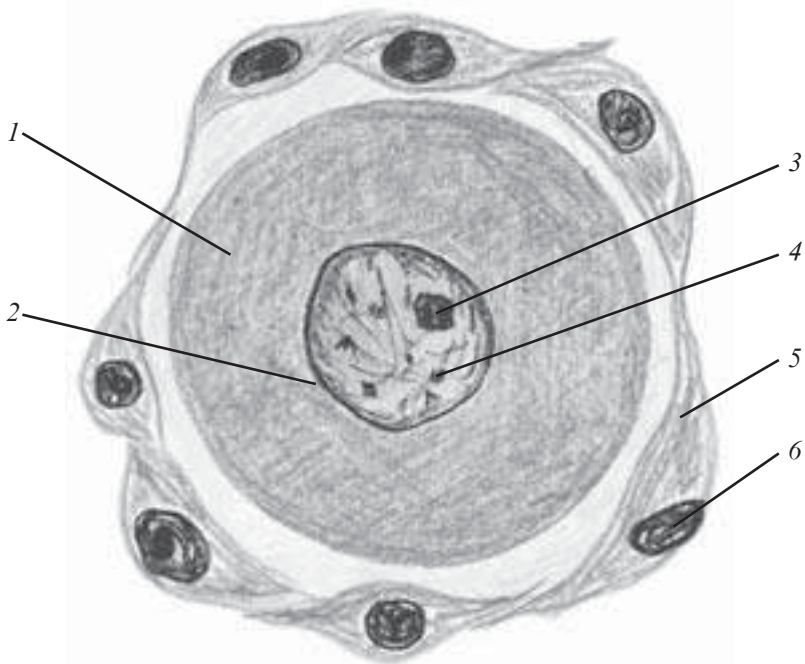
**Велике збільшення.** Добре видно, що цитоплазма неоднорідна. Ядро розташоване в центрі, сферичної форми. В ньому видно ядерну оболонку у вигляді пограничної лінії. Ядерце кругле, забарвлене в інтенсивно-фіолетовий колір.

Зарисувати препарат. По всій каріоплазмі розміщений структурований еухроматин у вигляді глибок.



*Рис. 15.* Гетерохроматин ядра нейтрофільного сегментоядерного лейкоцита крові людини. Забарвлення за Романовським — Гімзою.  $\times 900$ :

1 — ядро; 2 — гетерохроматин



*Рис. 16.* Еухроматин ядер клітин спінального ганглія. Забарвлення гематоксилін-еозином.  $\times 900$ :

1 — цитоплазма; 2 — ядерна оболонка; 3 — ядерце; 4 — еухроматин; 5 — мантийні клітини; 6 — ядра мантийних клітин

На рисунку позначити: 1) цитоплазму; 2) ядерну оболонку; 3) ядерце; 4) еухроматин; 5) мантийні клітини.

## Поділ клітин

Одним із найважливіших біологічних явищ, що відбиває загальні закономірності і є невід'ємною умовою існування біологічних систем протягом тривалого часу, є репродукція (відтворення) їх клітинного складу.

Розмноження клітин, згідно з клітинною теорією, здійснюється шляхом поділу вихідної (материнської) клітини. Це положення є одним із основних у клітинній теорії.

Основним шляхом поділу соматичних клітин є мітоз, який супроводжується формуванням видимих ниток — хромосом.

Різновидом репродукції є мейоз — поділ дозріваючих статевих клітин.

## Клітинний цикл

Клітинний цикл (*cyclus cellularis*) — це час життєдіяльності клітини від поділу до поділу або від утворення до смерті.

Клітинний цикл поділяють на інтерфазу та мітоз.

**Інтерфаза** складається з таких періодів:

— пресинтетичного (G1), який характеризується посиленням ростом молодого клітини і накопиченням білків;

— синтетичного (S), в якому відбувається подвоєння кількості хромосом і ДНК;

— постсинтетичного (G2), преміотичного періоду, що характеризується синтезом іРНК, рРНК рибосом, синтезу тубулінів — білків мітотичного веретена.

**Мітоз** (*mitosis*) — непрямий поділ, універсальний і широко розповсюджений.

Мітоз складається з чотирьох фаз:

1. Профаза, в якій відбувається конденсація хромосом, внаслідок чого вони стають видимими. Кожна хромосома складається з двох тяжів-хроматид, ядерця зменшуються в розмірах і зникають, центріолі розходяться і між ними починає формуватися веретено поділу, оболонка ядра зникає.

2. Метафаза, в якій завершується формування веретена поділу і розміщуються хромосоми в екваторіальній площині клітини. Веретено поділу складається з мікротрубочок, центрами формування яких є центріолі, частина мікротрубочок лежить від полюса до полюса (від центріолі до центріолі), інші тягнуться до центромера (перетяжки) однієї з хромосом.

3. Анафаза, в якій відбувається роз'єднання центромерів і розходження хроматид з участю веретена поділу до полюсів клітини.

4. Телофаза, в якій відбувається поділ цитоплазми, деспіралізація хромосом, реконструкція оболонки ядра, поява ядерця.

**Мейоз** — це форма клітинної репродукції, характерна для поділу статевих клітин. Мейоз складається з двох послідовних мітотичних процесів, між якими відсутня інтерфаза. В результаті мейозу утворюються клітини з гаплоїдним набором хромосом. Характерною особливістю профаз мейозу є кросинг-овер — обмін гомологічними ділянками хромосом, що є одним з істотних чинників мінливості організмів.



## Препарати для вивчення

**Препарат 6.** Каріокінез в клітинах корінця цибулі (рис. 17).

**Велике збільшення.** Вивчити та зарисувати препарат. При цьому збільшенні знайти клітину в стані інтерфази, в ядрі якої визначити оболонку, ядерце та гранули хроматину. В профазі видно хромосоми, які утворюють щільний або пухкий клубок (у пізній профазі). У метафазі хромосоми розміщені в площині екватора клітини. В анафазі відбувається відокремлення хроматид одна від одної і розходження їх до полюсів, внаслідок чого у клітині видно дві групи хромосом, які мають вигляд зірки. Телофаза триває до повної реконструкції ядра, однак зручніше спостерігати ранню телофазу, коли кожна дочірня зірка починає зливатися в більш компактну фігуру, але ще зберігає форму зірки, а в цитоплазмі, злегка опустивши конденсор, можна побачити перегородку, яка формується.

На рисунку позначити: 1) інтерфазу; 2) профазу; 3) метафазу; 4) анафазу; 5) телофазу.

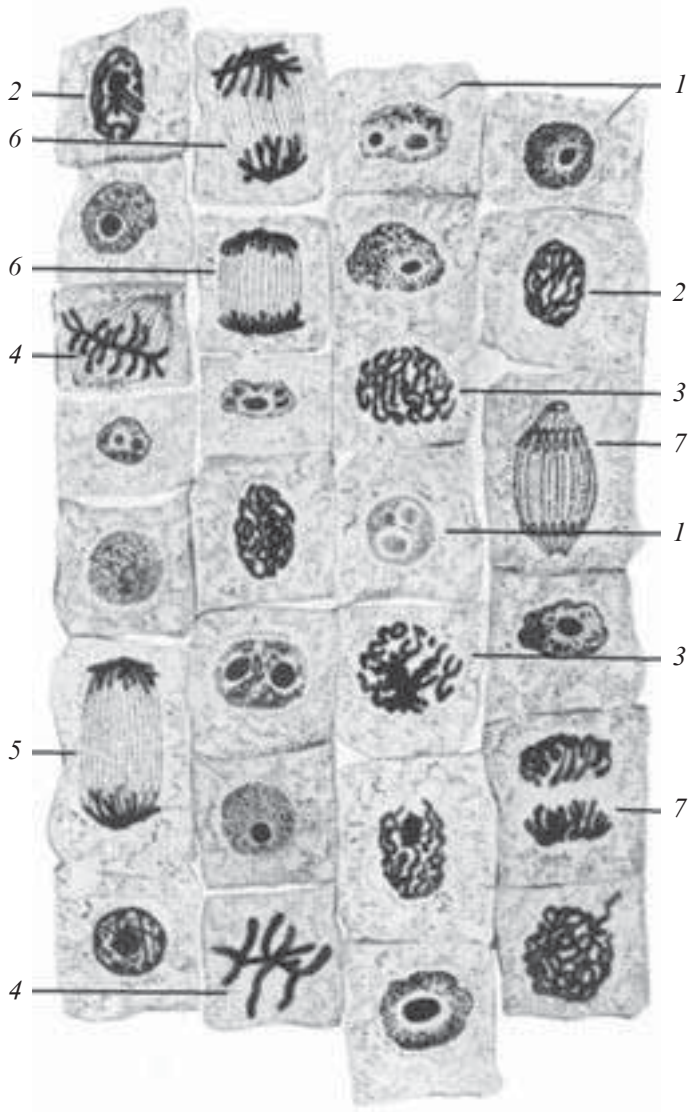
Уважно розглянути мікрофотограми (рис. 18, 19), що покращать уявлення про будову ядра.

## Контрольні питання

1. Будова ядра. Основні структурні компоненти.
2. Ядерна оболонка, будова.
3. Будова ядерної пори.
4. Будова ядерця.
5. Каріоплазма. Особливості будови.
6. Хромосоми. Будова.
7. Хроматин. Види хроматину.
8. Характеристика клітинного циклу.
9. Мітоз. Характеристика.
10. Ендомітоз. Характеристика.

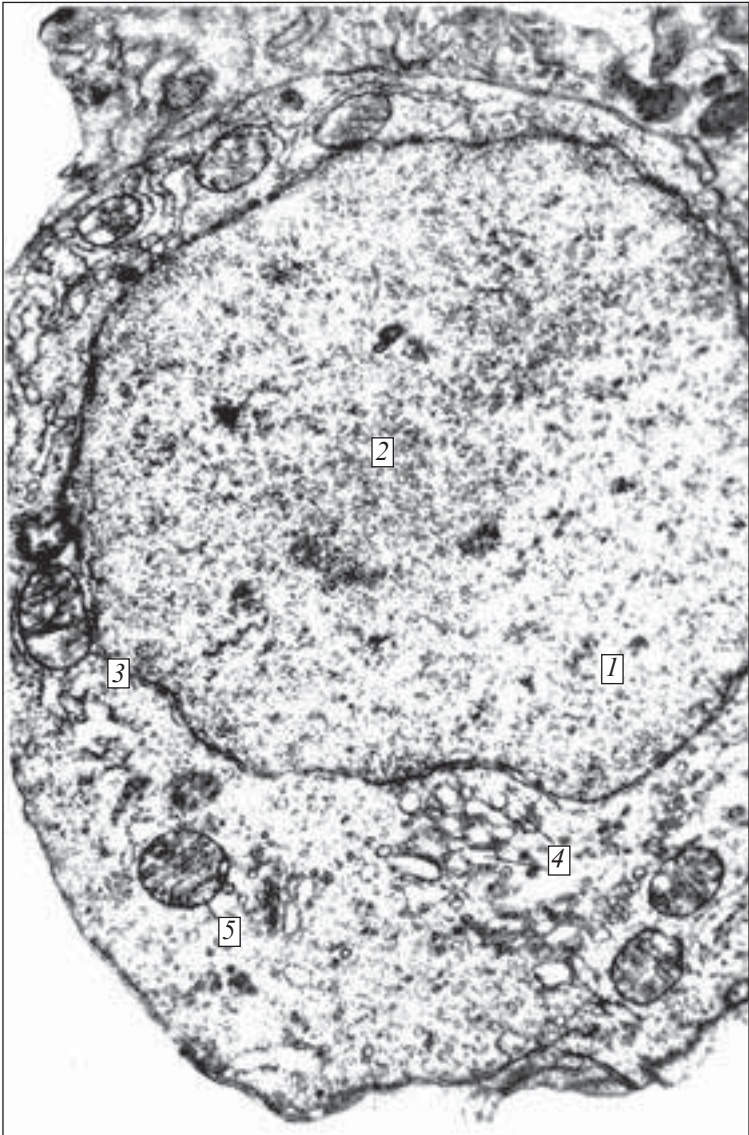
## Приблизні екзаменаційні питання

1. Ядро. Будова. Характеристика структурних компонентів.
2. Клітинний цикл. Характеристика.
3. Мітоз. Характеристика фаз мітозу.

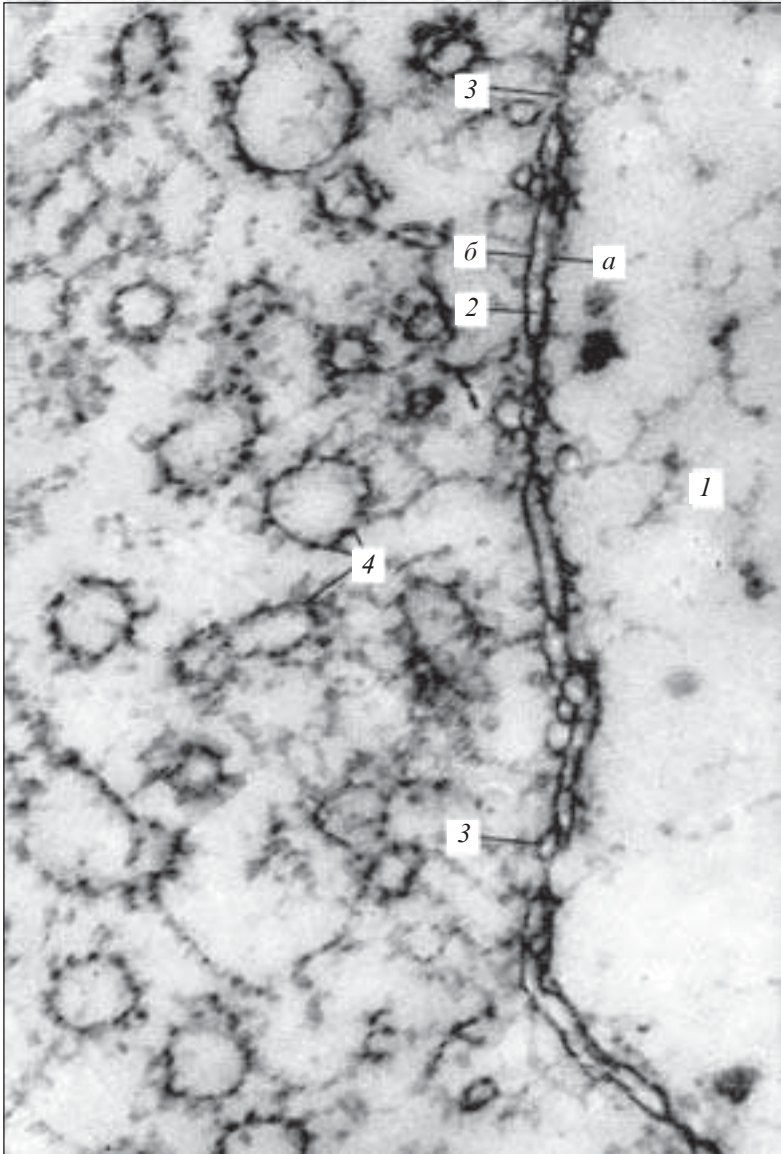


*Рис. 17.* Каріокінез в клітинах корінця цибулі. Забарвлення залізним гематоксиліном.  $\times 400$ :

*1* — інтерфаза; *2* — профаза; *3* — профаза, пухкий клубочок; *4* — метафаза; *5* — ахроматинове веретено; *6* — анафаза; *7* — телофаза



*Рис. 18. Ядро клітини. Електронна мікрофотограма.  $\times 15\,000$ :  
1 — каріоплазма; 2 — ядрце; 3 — ядерна оболонка; 4 — внутрішньоклітинний сітчастий апарат; 5 — мітохондрії (за Ю. І. Афанасьєвим)*



*Рис. 19. Ядерна оболонка. Електронна мікрофотограма.  $\times 125\ 000$ :  
1 — ядро; 2 — ядерна оболонка (каріолема): a — внутрішня ядерна мембрана; б — зовнішня ядерна мембрана; 3 — ядерні пори; 4 —  $\alpha$ -цитомембрани ендоплазматичної сітки з рибосомами (за Ю. С. Ченцовим)*

## РОЗДІЛ IV

# ОСНОВИ ЗАГАЛЬНОЇ ЕМБРІОЛОГІЇ

---

Ембріологія (*embryon* — зародок, *logos* — наука) — загальнобіологічна наука, що вивчає процеси утворення та розвитку зародка тварин і людини від моменту запліднення до періоду, коли новий організм набуває рис дорослої особини і стає здатним до самостійної життєдіяльності.

**Медична ембріологія** вивчає закономірності розвитку зародка людини, особливості взаємозв'язку мати — плацента — плід, причини виникнення потворностей та інших відхилень у фізіологічному розвитку, а також можливі механізми регуляції процесів ембріогенезу.

Індивідуальний розвиток організму тварини або людини від моменту запліднення до моменту смерті має назву *онтогенезу*.

У процесі онтогенезу розрізняють пренатальний (ембріогенез) та постнатальний період.

**Ембріогенез** — це частина онтогенезу від моменту запліднення до народження (для живородних), вилуплення з яєць (для яйцеродних), закінчення метаморфозу (для тварин із личинковою стадією розвитку).

Ембріогенез тісно пов'язаний з прогенезом та раннім постембріональним періодом.

## СТАТЕВІ КЛІТИНИ

---

Прогенез — це процес утворення, розвитку та дозрівання чоловічих і жіночих статевих клітин.

**Статеві клітини**, або *гамети*, в дорослому організмі розвиваються в статевих залозах (гонадах) і на відміну від соматичних мають гаплоїдний набір хромосом. Всі хромосоми гамет, за винятком однієї статевої, називаються *аутосомами*, а статєва — *гоносомою*.

## Чоловічі статеві клітини

Чоловічі статеві клітини (сперматозоїди) містять статеві хромосоми X або Y, виробляються в чоловічих статевих залозах у дуже великій кількості (в 1 мл еякуляту сім'яної рідини їх міститься кілька мільйонів).

**Сперматозоїд**, спермій (*spermium*) складається з головки, шийки та хвоста (рис. 20).

**Головка сперматозоїда** (*caput spermatozoidi*) містить невелике щільне ядро з гаплоїдним набором хромосом. Передній полюс ядра вкритий «чохликом», де знаходиться акросома. Вона містить набір ферментів, серед яких основними є протеази та гіалуронідаза, які здатні розчиняти оболонки яйцеклітини.

**У шийці** сперматозоїда розміщена проксимальна і дистальна центріолі. Від дистальної бере початок осьова нитка — аксонема, що складається з двох центральних і 9 пар периферичних мікротрубочок (9+2).

**Хвіст сперматозоїда** заповнений мітохондріями, які формують мітохондріальну піхву, що оточує аксонему у вигляді спіралі. Він містить аксонему, оточену тонофібрилярною піхвою. У термінальній частині хвоста містяться поодинокі скоротливі філаменти.

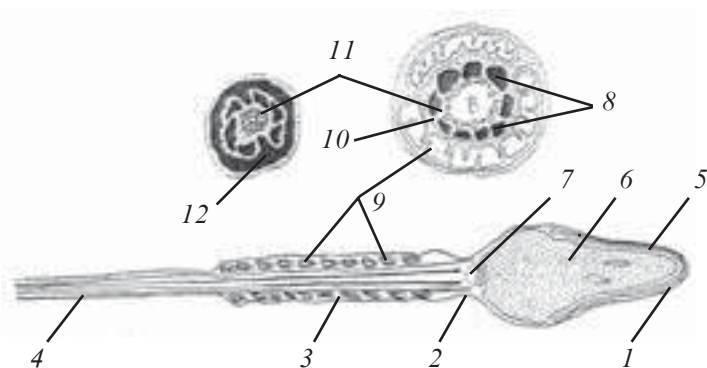


Рис. 20. Будова сперматозоїда ссавців (за D. W. Fawcett):

1 — головка; 2 — шийка; 3 — тіло; 4 — хвіст; 5 — акросома; 6 — ядро; 7 — центріоль; 8 — щільні фібрили; 9 — мітохондрії; 10 — біла лінія; 11 — мікротрубочки; 12 — фібрилярний футляр

## Жіночі статеві клітини

Жіночі статеві клітини — яйцеклітини, овоцити (*ovum*) утворюються в жіночих статевих залозах і за все життя людини і ссавців їх дозріває кілька сотень (у амфібій і риб — кілька десятків тисяч).

**Яйцеклітини** мають сферичну форму, розміри від кількох мікрометрів до кількох сантиметрів. На відміну від сперматозоїдів, яйцеклітини мають великий об'єм цитоплазми, містять жовток, у них немає центріолей, через що яйцеклітини не здатні до самостійного поділу (рис. 21). Яйцеклітина містить ядро, цитоплазму та оболонки. Всі яйцеклітини мають цитолему (оволему), або первинну оболонку, багато які з них оточені вторинною (вуглеводно-білковою) оболонкою, деякі — третинною (шкаралупою, підшкаралуповою оболонкою).

**Цитолема** яйцеклітини утворює невеликі вирости — мікроросинки. В процесі розвитку яйцеклітини в яєчнику вона оточується шаром фолікулярних клітин, які утворюють навколо неї променистий вінець (*corona radiata*). Фолікулярні клітини беруть участь у забезпеченні живлення яйцеклітини. В результаті діяльності овоцита та фолікулярних клітин навколо яйцеклітини утворюється багата на глікозаміноглікани оболонка — прозора зона (*zona pellucida*).

**Ядро яйцеклітини** має гаплоїдний набір хромосом. У процесі росту овоцита в ядрі відбуваються інтенсивні синтетичні процеси ампліфікації генів синтезу РНК — утворення численних копій з тих ділянок хромосомної ДНК, які кодують рибосомну РНК. Більша частина копій ДНК є заблокованою білковими молекулами до моменту запліднення.

**Цитоплазма** (овоплазма) містить добре розвинену ендоплазматичну сітку, помірну кількість мітохондрій, комплекс Гольджі, включення. Серед включень на особливу увагу заслуговує жовток (*lecithos*) — поживний матеріал, кількість якого залежить від характеру ембріогенезу. Будова яйцеклітин характеризується полярністю, яка залежить від кількості жовтка в клітині. Та частина яйцеклітини, в якій накопичується жовток, є вегетативним полюсом, а протилежна, куди зміщується ядро, — анімальним.

Залежно від кількості жовтка, його локалізації у цитоплазмі, всі яйцеклітини поділяються на кілька типів (рис. 22).

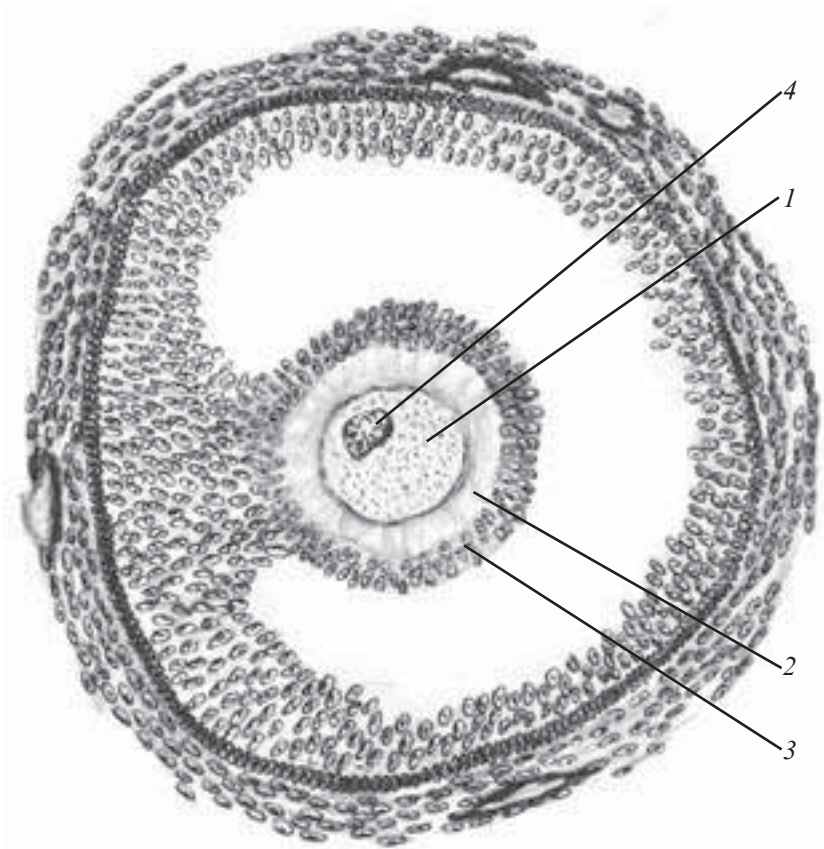


Рис. 21. Будава овоцита ссавця (за S. F. Gilbert):  
 1 — овоцит; 2 — прозора оболонка; 3 — променистий вінець; 4 — ядро

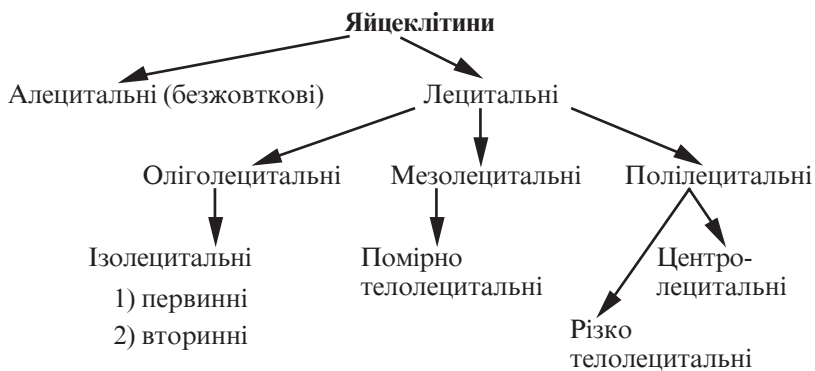


Рис. 22. Класифікація яйцеклітин



## ЕМБРІОГЕНЕЗ

---

Ембріогенез — це період внутрішньоутробного розвитку зародка людини і тварин, який розпочинається від моменту запліднення, супроводжується формуванням і розвитком усіх тканин, органів, систем органів і здатного до самостійного життя плода; закінчується народженням сформованої особини.

Розвиток зародка відбувається стадійно, з поступовими якісними та кількісними змінами, тому в процесі ембріогенезу розрізняють кілька послідовних етапів:

- запліднення;
- дроблення та утворення бластули;
- гастрюляція та диференціація зародкових листків;
- утворення зачатків тканин (гістогенез);
- утворення органів (органогенез);
- утворення систем органів (системогенез) плода.

**Запліднення** (*fertilisatio*) — це процес злиття чоловічої і жіночої гамет, внаслідок чого відбувається відновлення диплоїдного набору хромосом, характерного для кожного виду тварин, і утворюється одноклітинний зародок — зигота.

Заплідненню передують потрапляння сім'яної рідини у статеві шляхи (при внутрішньому заплідненні) або у середовище, де знаходиться яйцеклітина (при зовнішньому заплідненні).

У процесі запліднення розрізняють три фази:

— *дистантна взаємодія* сперматозоїда і яйцеклітини, що забезпечується сукупністю дії неспецифічних факторів, які підвищують ймовірність зіткнення статевих клітин;

— *контактна взаємодія* і проникнення сперматозоїда в яйцеклітину — здійснюється за допомогою акросоми (акросомальна реакція). При цьому ферменти гіалуронідази і протеази розчиняють контакти між фолікулярними клітинами зернистої зони;

— *пенетрація* сперматозоїда до яйцеклітини з утворенням спочатку чоловічого і жіночого пронуклеусів та наступним формуванням зиготи.

**Дроблення** (*fissio*) — послідовний мітотичний поділ зиготи на бластомери з перетворенням її на багатоклітинний зародок — *бластулу*.

У процесі дроблення розміри клітин прогресивно зменшуються. Кожному класу тварин притаманний певний тип дроблення, зумовлений кількістю і характером розподілу жовтка в яй-

цеклітині. Жовток гальмує процес дроблення, тому частина зиготи, в якій міститься жовток, дробиться повільніше або не дробиться зовсім.

Внаслідок дроблення утворюється бластула. В центрі бластули формується порожнина — бластоцель, або первинна порожнина тіла зародка. Залежно від типів дроблення утворюються різні бластули (рис. 23, 24).

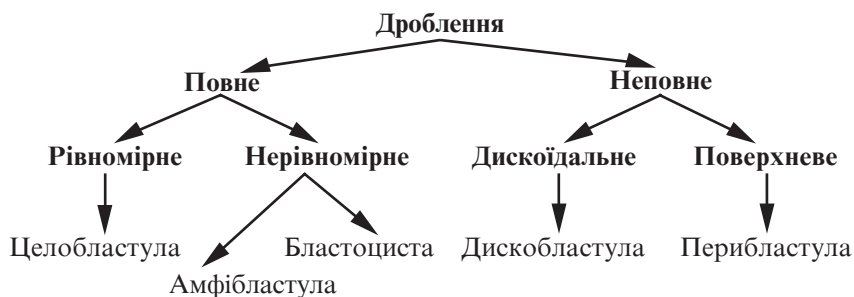


Рис. 23. Типи дроблення і бластул (за Н. А. Юриною)

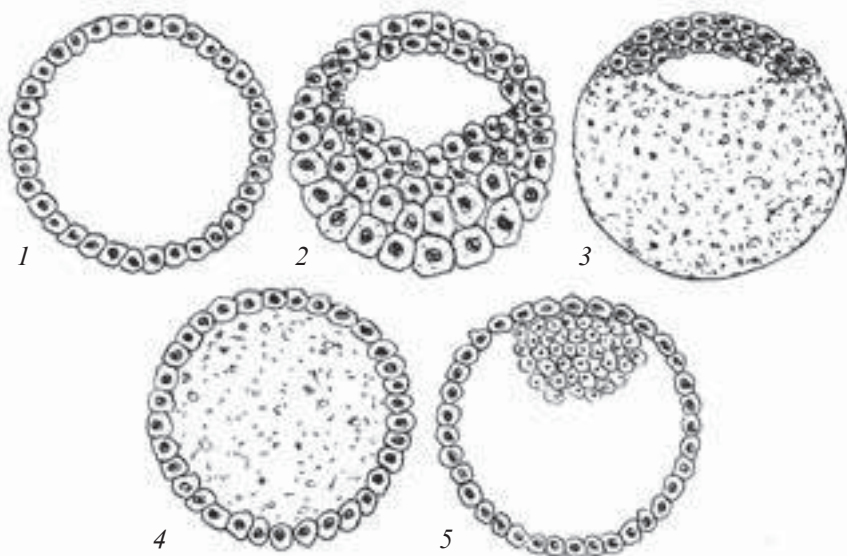


Рис. 24. Різні типи бластул:

1 — целобластула; 2 — амфібластула; 3 — дискобластула; 4 — перибластула; 5 — бластоциста

**Гастрюляція** — це період ембріогенезу, в якому внаслідок складних процесів біохімічних і морфогенетичних змін, що супроводжуються розмноженням, ростом, спрямованим переміщенням, диференціацією та взаємодією клітин, відбувається утворення зародкових листків: зовнішнього (ектодерми), середнього (мезодерми) та внутрішнього (ентодерми), а самий зародок набуває тришарової будови.

Зародкові листки є джерелом розвитку зачатків тканин та органів.

Перерозподіл клітинного матеріалу в процесі гастрюляції може відбуватися за кількома механізмами, які залежать від попередніх стадій розвитку та ступеня накопичення жовтка в яйцеклітині. У зв'язку з цим розрізняють кілька типів гастрюляції (рис. 25):

— *імміграція (immigratio)* — переміщення частини бластомерів у середину зародка, в результаті чого утворюється ще один шар бластомерів — зародковий листок;

— *інвагінація (invaginatio)* — процес впинання частини стінки (дна) у середину бластули;

— *епіболія (epibolia)* — процес обростання клітинами, які швидко діляться, однієї ділянки стінки бластули інших ділянок, поділ в яких відбувається повільніше. Цей тип гастрюляції характерний у тих випадках, коли бластомери вегетативного полюса переповнені жовтком, повільно діляться і не можуть інвагуватися;

— *деламінація (delaminatio)* — процес розщеплення, в результаті якого спостерігається тангенційний поділ зародкового матеріалу з утворенням двох шарів клітин — *двох первинних зародкових листків*.

У хребетних спостерігається комбінація двох або трьох згаданих типів гастрюляції.

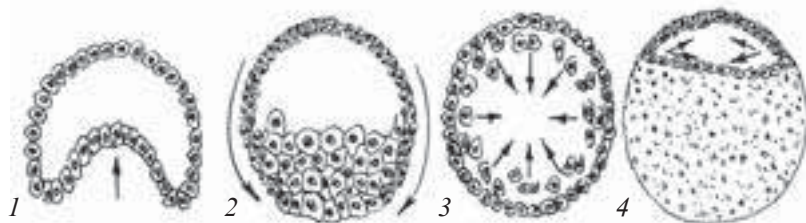


Рис. 25. Різні типи гастрюляції:

1 — інвагінація; 2 — епіболія; 3 — імміграція; 4 — деламінація

Гастрмуляція у птахів із меробластичним типом дроблення і дискоїдальною бластулою складається з двох основних механізмів — деламінації та імміграції. В результаті деламінації утворюється первинний зовнішній листок (*енібласт*) і первинний внутрішній листок (*гіпобласт*).

Внаслідок імміграції матеріал первинного зовнішнього листка по краях зародкового диска переміщується в каудальному напрямку. В місці зустрічі двох клітинних потоків виникає витягнуте скупчення клітин — первинна смужка, яка на передньому кінці закінчується щільним первинним (головним) вузликом. Від первинного вузлика між внутрішнім і зовнішнім зародковими листками вростає клітинний тяж — хорда, а з матеріалу первинної смужки по її боках — два мезодермальних шари.

Гастрмуляція у ссавців і людини також відбувається шляхом деламінації та імміграції.

## Препарати для вивчення

**Препарат 7.** Поперечний розріз зародка курки на стадії 26–38 год інкубації (рис. 26).

**Мале збільшення.** Розглянути препарат. У центрі зародка видно щільний тяж округлої форми — хорду. Над хордою розташовується нервова трубка. Ззовні зародок вкритий вторинною або шкірною ектодермою. Від жовтка він відокремлений

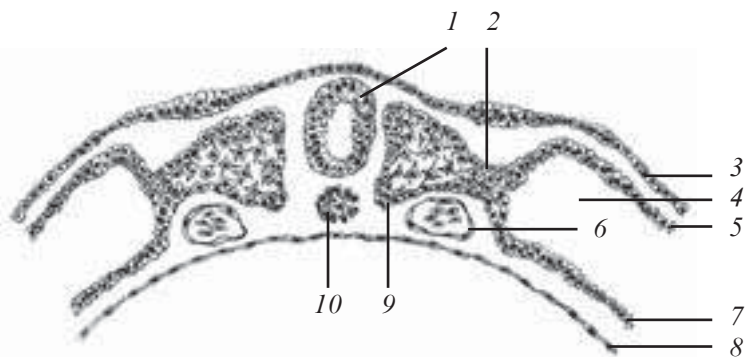


Рис. 26. Поперечний розріз зародка курки на стадії 26–38 год інкубації. Забарвлення залізним гематоксилином. Об'єктив  $\times 8$ , окуляр  $\times 5$ :

1 — нервова трубка; 2 — сегментна ніжка; 3 — ектодерма; 4 — целомична порожнина; 5 — парієтальний листок спланхнотома; 6 — серцева трубка; 7 — вісцеральний листок спланхнотома; 8 — ентодерма; 9 — соміт; 10 — хорда

внутрішнім зародковим листком — ентодермою. Між ектодермою та ентодермою знаходиться мезодерма. Вона диференційована на соміти (сегментована дорсальна мезодерма), нефротоми, або сегментні ніжки (проміжна мезодерма), та спланхнотами (вентральна мезодерма), між листками яких (парієтальним і вісцеральним) знаходиться целом (вторинна порожнина тіла).

## ГІСТО- Й ОРГАНОГЕНЕЗ

---

Гісто- й органогенез — це процес закладки та формування тканин, органів і систем органів у період ембріонального розвитку, який є результатом послідовних етапів: індукції, детермінації, розмноження, міграції, росту клітин, міжклітинної взаємодії та смерті клітин.

**Індукція** — це вплив організуючих факторів (індукторів) одних ділянок зародка на інші, внаслідок якого відбувається подальший розвиток тканин та органів.

Організуючий фактор (індуктор) — це певна ділянка (пункт) зародка, що впливає на інші ділянки зародка і визначає подальший напрямок їхнього розвитку.

Організуючі фактори (індуктори) можуть бути I та II порядку.

Організатор I порядку — це індуктор, здатний спричинити первинну диференціацію будь-якої ділянки зародкового листка. У первинно диференційованій ділянці виникає організатор, який індукує наступний етап диференціації — це організатор II порядку.

**Детермінація** — це складний процес, який визначає подальший шлях розвитку клітин на генетичній основі внаслідок блокування окремих компонентів геному.

Детермінація є основою процесів диференціації, тобто спеціалізації клітин.

Розрізняють кілька видів диференціації:

— оотипова — диференціація презумптивних ділянок цитоплазми зиготи;

— бластомірна — диференціація окремих ділянок бластули;

— зародкова — диференціація, внаслідок якої утворюються окремі ділянки зародкових листків (стадія ранньої гастрюляції);

— гістогенетична — характеризується появою в межах одного зародкового листка зародка різних тканин.

**Розмноження клітин** — процес відтворення нових клітин, подібних до похідної. Процес розмноження клітин забезпечується діяльністю метаболічного апарату клітин, який може бути двох видів:

— *автосинтетичний* (метаболізм клітини спрямований на підсилення процесів репродукції — збільшення кількості клітин);

— *гетеросинтетичний* (діяльність метаболічного апарату спрямована на формування специфічних структур або на синтез і виділення специфічних продуктів).

Залежно від взаємовідношення між автосинтетичною і гетеросинтетичною діяльністю клітини визначають два напрямки процесів репродукції та диференціації:

— перший — всі процеси репродукції клітин сконцентровані в період ембріогенезу, коли відбувається формування основного запасу клітин (нервова тканина);

— другий — всі процеси спрямовані на утворення малодиференційованих проліферуючих клітин, які в подальшому забезпечують утворення нових клітин.

Залежно від названих ознак всі тканини в організмі поділяються на 3 типи:

— *стаціонарні* — це системи тканин, у яких вік клітин відповідає віку організму (нейроцити);

— *здатні до відновлення* — це системи тканин, в яких кількісна сталість клітинного складу утримується за рахунок збалансованого співвідношення загиблих і знову утворених клітин;

— *здатні до росту* — це тканини, що характеризуються постійним ростом клітин.

**Міграція** — це процес активного масового морфогенетичного переміщення клітин з однієї частини зародка до іншої, внаслідок якого відбувається формування тканин та органів.

**Ріст** — це процес формування, розвитку та організації клітин тварин або людини внаслідок складних перетворень, що відбуваються від моменту поділу до наступного поділу.

**Взаємодія клітин** — це процес, внаслідок якого клітини одного зачатка впливають на розвиток клітин іншого або того ж самого зачатка. Така взаємодія може бути тимчасовою або постійною.

**Загибель клітин** — процес необоротної зупинки всіх функцій клітини і її зв'язку з навколишнім середовищем.

**Провізорні органи** — це тимчасові органи, які розвиваються в процесі ембріогенезу поза тілом зародка і виконують функції, які забезпечують ріст і розвиток самого зародка.

До провізорних органів належать: жовтковий міхур, амніон, серозна оболонка, алантоїс, хоріон і плацента.

## Контрольні питання

1. Ембріологія, її роль та значення в підготовці лікаря.
2. Онтогенез. Періоди онтогенезу.
3. Прогенез.
4. Чоловічі статеві клітини. Будова. Функція.
5. Жіночі статеві клітини. Класифікація. Будова. Функція.
6. Ембріогенез. Характеристика етапів ембріогенезу.
7. Запліднення. Фази запліднення. Механізм.
8. Дроблення. Види дроблення. Характеристика дроблення.
9. Гастроуляція. Типи гастроуляції.
10. Гастроуляція у людини.
11. Гісто-, органогенез. Характеристика етапів.
12. Індукція. Уявлення про організуючі фактори (індуктори).
13. Детермінація. Диференціація. Види диференціації.
14. Розмноження клітин.
15. Міграція.
16. Міжклітинні взаємодії. Загибель клітин.
17. Провізорні органи. Будова та призначення.

## Ситуаційні задачі

1. На електронній мікрофотограмі (рис. 27) подано поперечний розріз сперматозоїда. Видно осьову нитку, оточену мітохондріями. Через яку частину сперматозоїда пройшов розріз?

2. Яйцеклітина містить помірну кількість жовтка, який розподілений нерівномірно. Визначити тип яйцеклітини, характер дроблення, вид бластули майбутнього зародка.

3. На гістологічному препараті видно бластулу з одношаровою бластодермою, бластоцель у центрі. Визначити, який тип дроблення спричинює утворення такої бластули? Якими будуть механізми гастроуляції?

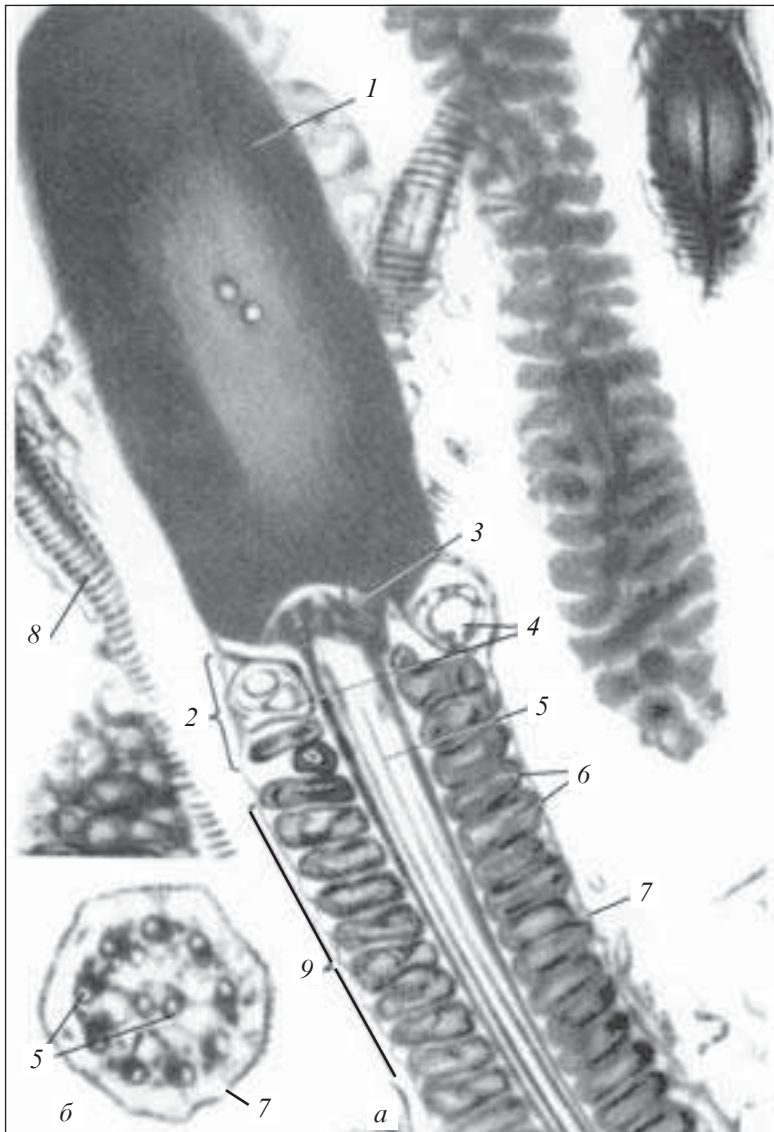
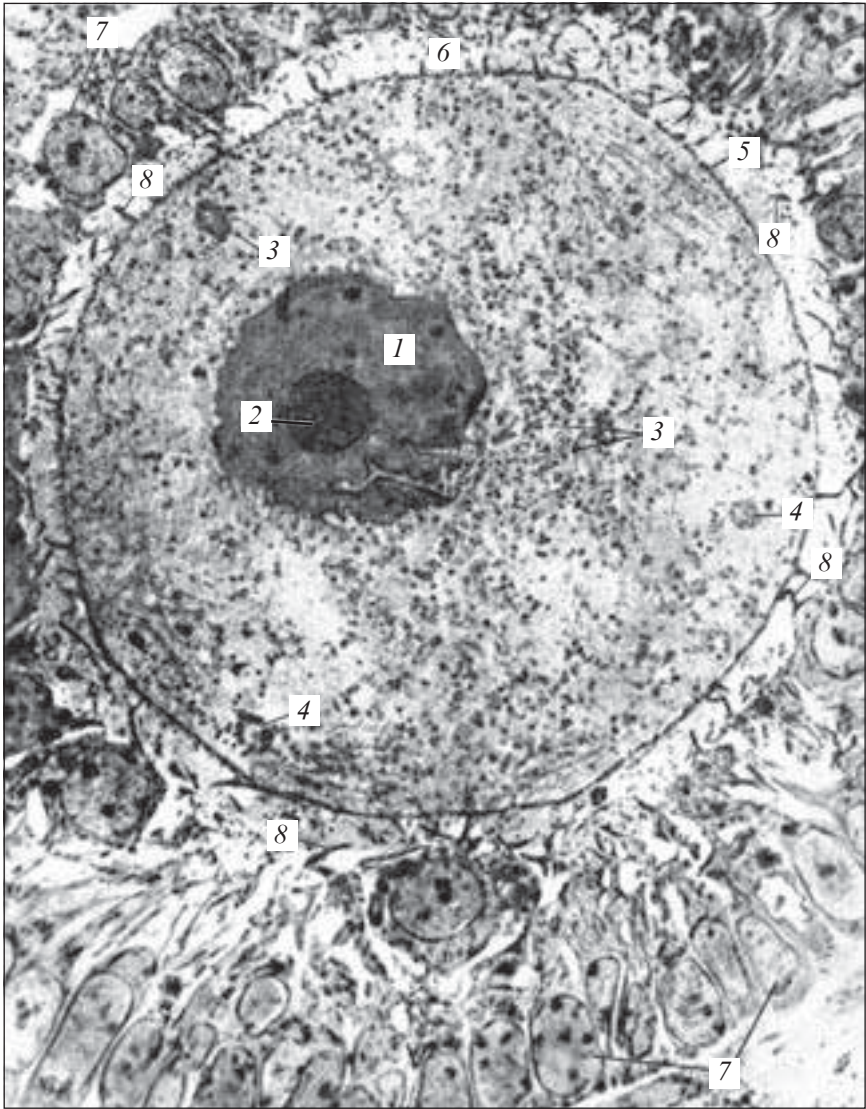


Рис. 27. Сперматозоїд. Електронна мікрофотограма.  $\times 25\ 000$ :

*a* — сперматозоїд; *б* — поперечний зріз хвоста; 1 — ядро (займає всю головку сперматозоїда); 2 — шийка; 3 — проксимальна центріоль; 4 — ядерне кільце дистальної центріолі; 5 — осьова нитка; 6 — мітохондрії; 7 — клітинна оболонка; 8 — хвостик; 9 — зв'язуючий відділ (за Фаусетом)





*Рис. 28.* Овоцит ссавця. Електронна мікрофотограма.  $\times 3000$ :  
1 — ядро; 2 — ядерце; 3 — жовткові зерна в цитоплазмі; 4 — мульти-  
везикулярні тільця; 5 — клітинна оболонка (оволема) з мікрворсинка-  
ми; 6 — блискуча зона; 7 — фолікулярні клітини зернистого шару; 8 —  
відростки фолікулярних клітин (з атласу Родіна)

4. У курячого зародка мікроманіпулятором зруйновані сегментні ніжки. До яких порушень призведе цей експериментальний вплив?

5. Розгляньте електронну мікрофотограму овоцита (рис. 28) та назвіть його складові частини.

### **Приблизні екзаменаційні питання**

1. Характеристика періодів онтогенезу. Прогенез.
2. Будова та функція сперматозоїдів.
3. Яйцеклітина. Класифікація. Будова.
4. Ембріогенез. Характеристика етапів ембріогенезу.
5. Запліднення. Характеристика фаз запліднення.
6. Гастрюляція. Типи гастрюляції.
7. Основні процеси, що лежать в основі гісто-, органогенезу.

## РОЗДІЛ V

# ТКАНИНИ

---

Тканина — це сформована в процесі еволюції окрема система організму, що складається з одного або кількох диферонів клітин та їх похідних, об'єднаних спільністю походження, будови, які виконують специфічні функції внаслідок кооперативної діяльності всіх її елементів.

Будь-яка тканина є складною системою, елементами якої служать клітини та їх похідні. Тканини, в свою чергу, є елементами морфофункціональних одиниць, які відіграють роль елементів органів. Оскільки всі елементи будь-якої системи упорядковані структурно і узгоджено функціонують між собою, система в цілому має властивості, не притаманні жодному з її елементів окремо. Аналогічно в кожній тканині її будову та функції не можна вважати простою сумою властивостей окремих клітин та їх похідних, які входять до її складу.

Основними елементами тканинної системи є клітини. Крім клітин, у тканинах розрізняють клітинні похідні (симпласт, синцитій, постклітинні структури) та міжклітинну речовину (основна речовина і волокна).

У гістології питанням класифікації об'єктів, які вивчаються, надається велике значення. Це пов'язано з тим, що класифікація, з одного боку, є логічним узагальненням фактичного матеріалу, а з другого — засобом більш глибокого пізнання природи. Вітчизняним ученим-гістологом О. О. Заварзіним була висловлена думка про те, що тканини розвивалися в процесі еволюції як підпорядковані системи організму. Їх філогенетичний розвиток відбувався у зв'язку з удосконаленням основних чотирьох функцій організму: пограничності, здійснення внутрішнього обміну, рухливості, реактивності.

Це дало підставу О. О. Заварзіну (1934) запропонувати класифікацію тканин (рис. 29).

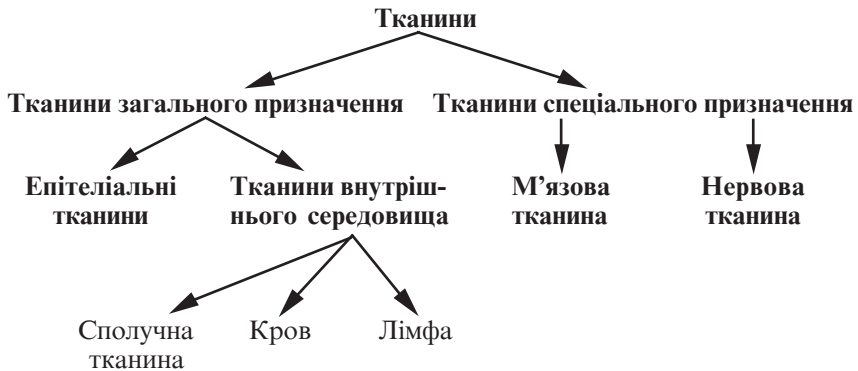


Рис. 29. Класифікація тканин (за О. О. Заварзіним)

**Розвиток тканин** (гістогенез) відбувається в ембріональному періоді онтогенезу після утворення зародкових листків (ектодерми, ентодерми та мезодерми), які, диференціюючись, утворюють тканини.

Кожна тканина має чи мала в ембріогенезі стовбурові клітини.

**Стовбурові клітини** — це малодиференційовані клітини, що формують популяцію, для якої властиві самопідтримка та диференціація в кількох напрямках з наступним утворенням, через клітини-попередники, функціонуючих зрілих клітин даної тканини.

Сукупність клітин, які послідовно утворюються з одного типу стовбурових клітин до зрілої спеціалізованої клітини, називають дифероном, або гістологічним рядом. У більшості випадків тканини мають декілька диферонів.

## ЕПІТЕЛІАЛЬНІ ТКАНИНИ

Епітеліальні тканини (*textus epithelialis*) — це тканини, які вкривають поверхні тіла, слизових і серозних оболонок внутрішніх органів, утворюють більшість залоз.

Філогенетично це найстаріші тканини, які першими виникли на початку еволюції багатоклітинних організмів. Характерною рисою цих тканин є те, що вони складаються тільки з клітин епітеліоцитів, з'єднаних між собою різними типами контактів, утворюючи суцільний шар, що лежить на базальній мембрані.

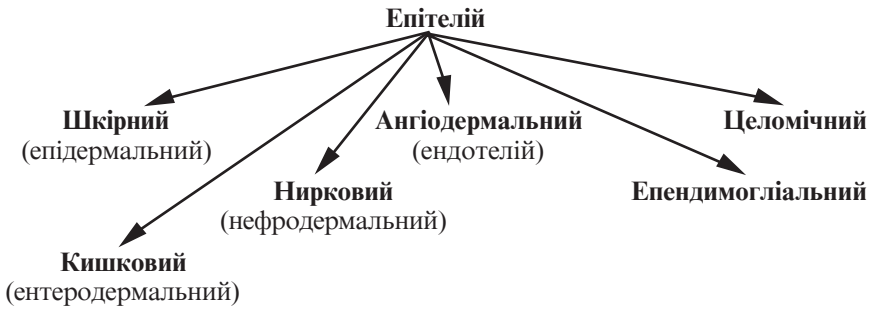

Рис. 30. Класифікація епітелію за його походженням

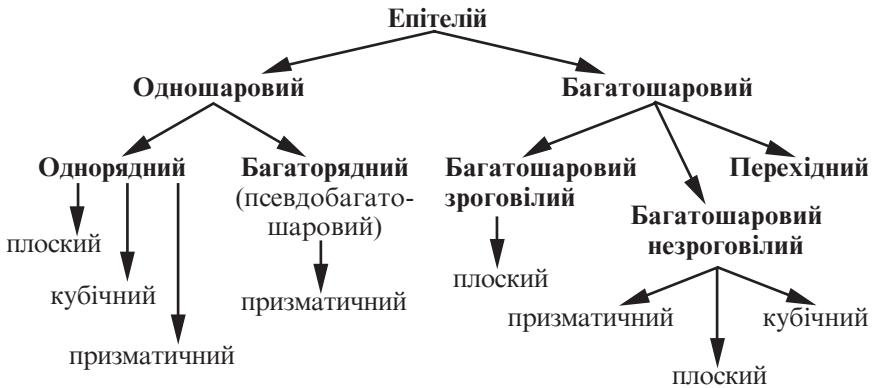


Рис. 31. Морфофункціональна класифікація епітелію

**Джерела розвитку епітеліальних тканин.** Епітелії розвиваються з усіх трьох зародкових листків, починаючи з 3–4-го тижня ембріонального розвитку людини. Залежно від джерела розвитку, розрізняють епітелій ектодермальний, мезодермальний та ентодермальний.

**Класифікація епітелію.** Сьогодні існує кілька класифікацій епітеліальних тканин, в основу яких покладено різні ознаки: походження, будова, функції (рис. 30, 31).

## Одношаровий епітелій

**Одношаровий плоский епітелій** (*epithelium simplex squatumum*) в організмі представлений ендотелієм і мезотелієм.

**Ендотелій** (*endothelium*) вистилає кровоносні та лімфатичні судини, утворений шаром плоских клітин — ендотеліоцитів. Це клітини полігональної форми з нерівними хвилястими краями, цитоплазма їх бідна на органели і містить піноцитозні везикули. Частина клітин містить 2–3 ядра.

**Мезотелій** (*mesothelium*) вкриває серозні оболонки (листки плеври, вісцеральну та парієтальну очеревину, навколосерцеву сумку). Мезотелій утворений плоскими клітинами (мезотеліоцитами) полігональної форми з нерівними краями. На місці залягання ядер клітини дещо потовщені, деякі з них містять два і навіть три ядра. На вільній поверхні мезотеліоцитів є поодинокі мікрворосинки.

**Одношаровий кубічний епітелій** (*epithelium simplex cuboideum*) вистилає частину ниркових каналців (проксимальні та дистальні), вивідні протоки багатьох залоз, дрібні бронхи легенів. Клітини цього виду епітелію однакових розмірів за висотою та шириною. Клітини проксимальних відділів ниркових каналців мають щіткову облямівку та базальну смугастість, яка зумовлена концентрацією мітохондрій у базальних відділах і наявністю тут глибоких складок плазмолем.

**Одношаровий призматичний (циліндричний) епітелій** (*epithelium simplex columnare*) вистилає внутрішню поверхню шлунка, тонкої і товстої кишки, жовчного міхура, деяких проток печінки та підшлункової залози.

Залежно від будови клітин розрізняють такі види цього епітелію:

— *облямований* (місце розташування — кишечник, жовчний міхур);

— *миготливий* (матка, маткові труби);

— *залозистий* (шлунок).

**Одношаровий багаторядний (псевдобагатошаровий) епітелій** (*epithelium pseudostratificatum*) вистилає повітроносні шляхи, носову порожнину, трахею, бронхи, деякі інші органи.

У складі цього епітелію розрізняють чотири види клітин: в'їчасті (миготливі), короткі та довгі вставні, слизові (келихоподібні), базально-зернисті (ендокринні).

## Препарати для вивчення

**Препарат 8.** Одношаровий плоский епітелій (мезотелій) (рис. 32, див. рис. 35).

**Мале збільшення.** Розглянути препарат. При такому збільшенні визначити на препараті ту ділянку, на якій найбільш виразно видно межі клітин.

**Велике збільшення.** Звернути увагу на те, що клітини мезотелію плоскі, полігональної форми з нерівними краями. Деякі клітини містять 2–3 ядра.

Зарисувати препарат. На рисунку позначити: 1) межі клітин; 2) ядра клітин; 3) кровоносну судину під епітелієм.

**Препарат 9.** Одношаровий кубічний та циліндричний епітелій каналців нирки (рис. 33).

**Мале збільшення.** Розглянути препарат. При такому збільшенні мікроскопа знайти мозкову речовину нирки і в ній поперечно зрізані каналці.

**Велике збільшення.** Розглянути форму клітин. Видно, що епітеліальні клітини мають приблизно однакову висоту та ширину, що є характерною особливістю кубічного епітелію. Межі клітин дуже виразні, на цьому препараті помітні у вигляді тон-

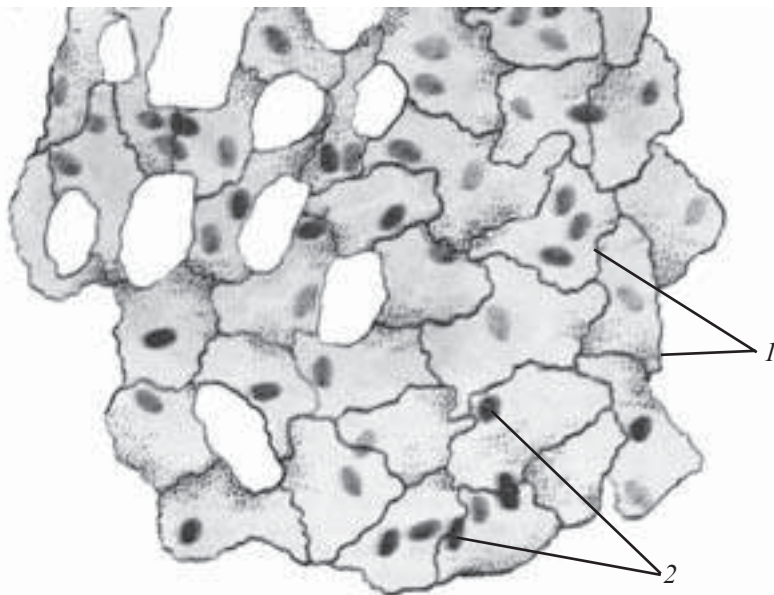


Рис. 32. Одношаровий плоский епітелій (мезотелій). Імпрегнація сріблом; забарвлення гематоксиліном.  $\times 400$ :

1 — межі клітин; 2 — ядра клітин

ких ліній; міжклітинних щілин тут не видно. Ядра клітин округлої форми, розташовуються приблизно посередині. Цитоплазма клітин дещо зерниста.

Зарисувати препарат. На рисунку позначити: 1) одношаровий циліндричний епітелій; 2) одношаровий кубічний епітелій; 3) сполучну тканину; 4) кровоносні судини.

**Препарат 10.** Багаторядний війчастий епітелій трахеї (рис. 34, див. рис. 36).

**Мале збільшення.** Розглянути препарат. Визначити розміщення епітелію щодо інших тканин. Видно, що епітелій розміщений на внутрішній поверхні трахеї.

**Велике збільшення.** Знайти війчасті клітини, келихоподібні клітини, вставні клітини короткі, вставні клітини довгі та базальну мембрану. У війчастих клітинах ядра розміщені у верхньому ряду. Келихоподібні клітини мають світлу цитоплазму. Ядра коротких і довгих вставних клітин лежать ближче до базальної мембрани.

Зарисувати препарат. На рисунку позначити: 1) епітелій; а) війки; б) ряди ядер; 2) келихоподібну клітину; 3) сполучну тканину; 4) залози; 5) гіаліновий хрящ.

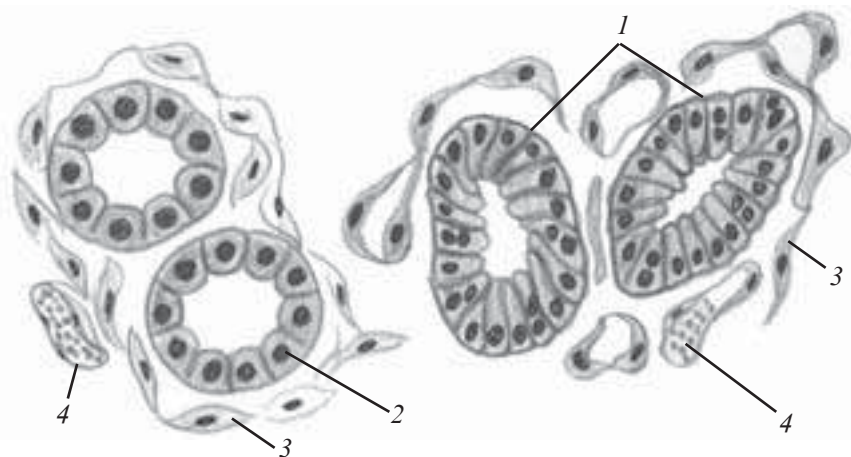
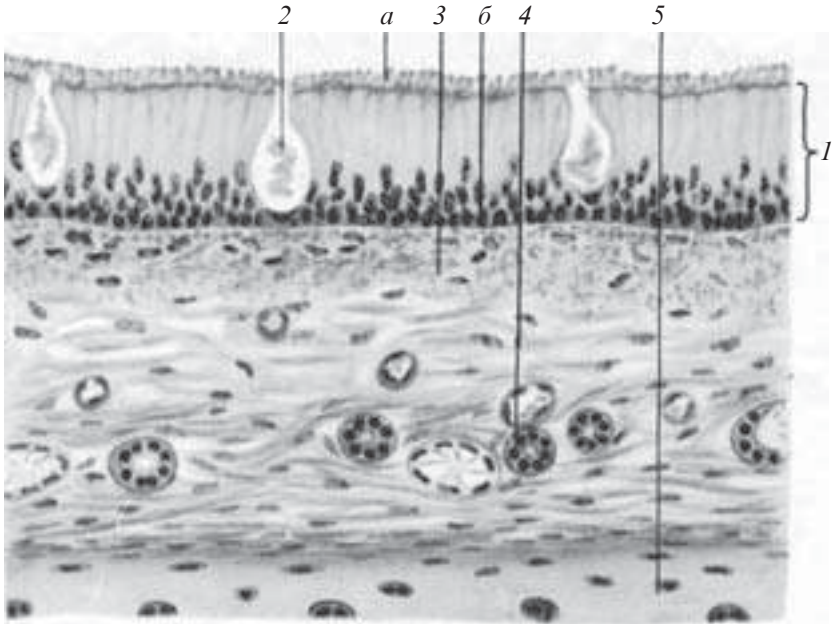


Рис. 33. Одношаровий кубічний та циліндричний епітелій каналців нирки. Забарвлення гематоксилін-еозином.  $\times 400$ :

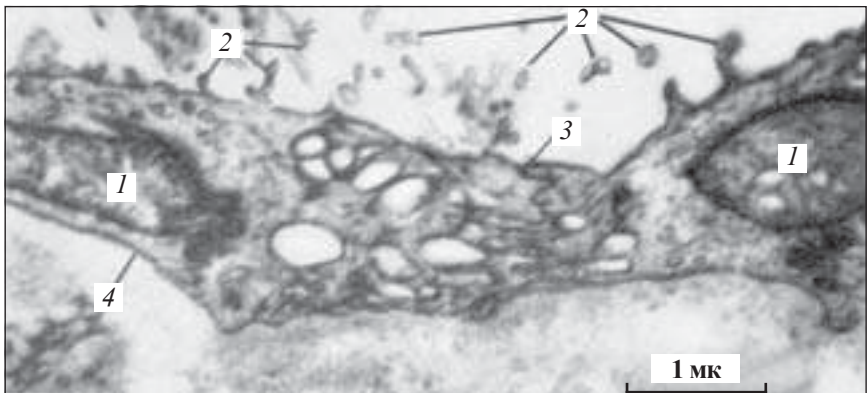
1 — одношаровий циліндричний епітелій; 2 — одношаровий кубічний епітелій; 3 — сполучна тканина; 4 — кровоносні судини





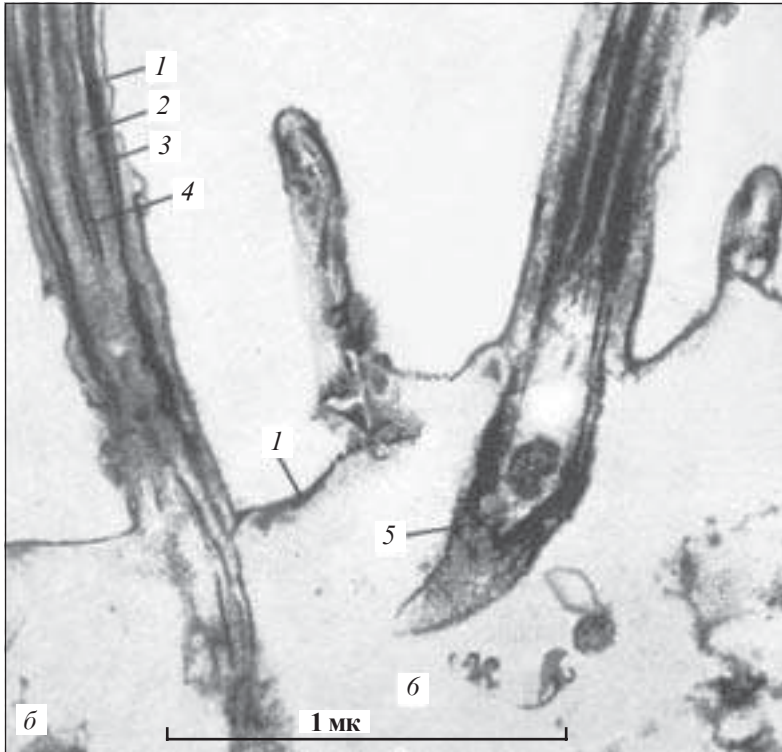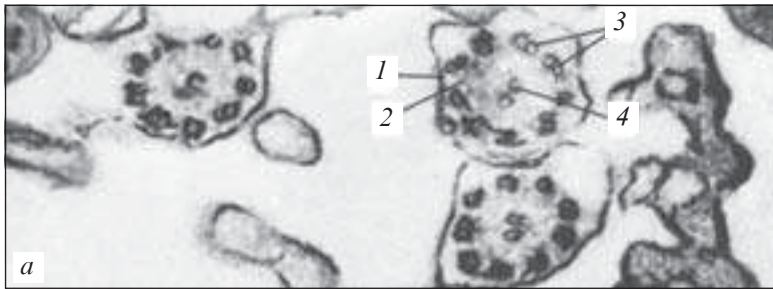*Рис. 34.* Багаторядний війчастий епітелій трахеї. Забарвлення гематоксилін-еозином.  $\times 600$ :

*1* — епітелій (*a* — війки; *б* — ряди ядер); *2* — келихоподібна клітина; *3* — сполучна тканина; *4* — залози; *5* — гіаліновий хрящ



*Рис. 35.* Мезотеліальні клітини. Електронна мікрофотограма мезотелію яйцепроводу щура. Збільшено в масштабі, вказаному на мікрофотограмі:

*1* — ядра мезотеліальних клітин; *2* — мікрворсинки; *3* — межі між двома мезотеліальними клітинами; *4* — базальна мембрана (за Одором)



*Рис. 36.* Війки миготливого епітелію. Електронна мікрофотограма дистального відділу війчастої епітеліальної клітини з трахеї щура (*а* — поперечний зріз клітинних війок.  $\times 96\ 000$ ; *б* — поздовжній зріз клітинних війок.  $\times 68\ 000$ ):

*1* — клітинна оболонка (цитолема); *2* — цитоплазма війки; *3* — периферійні подвійні мікрофібрили; *4* — центральна подвійна мікрофібрила; *5* — базальне тільце (кінетосома); *6* — цитоплазма дистального відділу клітини (за Шестрандом)

## Контрольні питання

1. Визначення поняття тканини. Загальна характеристика тканин.
2. Класифікація тканин.
3. Джерела розвитку тканин.
4. Епітеліальні тканини. Загальна характеристика.
5. Морфологічна класифікація епітеліальних тканин.
6. Філогенетична класифікація епітеліальних тканин.
7. Характеристика ендотелію.
8. Характеристика мезотелію.
9. Характеристика одношарового кубічного епітелію.
10. Характеристика одношарового призматичного (циліндричного) епітелію.
11. Характеристика багаторядного (псевдобагатошарового) епітелію.

## Ситуаційні задачі

1. На препараті представлені тканини, які мають такі структури: 1) шар клітин, тісно прилеглих одна до одної; 2) клітини, поділені міжклітинною речовиною. Яка з означених тканин є епітеліальною і чому?
2. На препараті видно, що шар епітелію утворений клітинами, ядра яких розміщені на різних рівнях щодо базальної мембрани. Який це тип епітелію?

## Приблизні екзаменаційні питання

1. Тканини. Гістогенез тканин. Класифікація тканин.
2. Епітеліальні тканини. Класифікація епітеліальних тканин.
3. Будова та гістофізіологія ендотелію і мезотелію.
4. Будова та гістофізіологія одношарового кубічного і циліндричного епітелію.
5. Будова та гістофізіологія багаторядного (псевдобагатошарового) епітелію.

## Багатошаровий епітелій

Багатошарові епітелії належать до покривних епітеліїв, які утворюють епідермальний шар шкіри, вистилають ротову порожнину, стравохід, пряму кишку та сечовивідні органи.

Залежно від морфофункціональних особливостей, багатошаровий епітелій поділяється на кілька груп:

- багатошаровий незроговілий епітелій — плоский, кубічний, призматичний;
- багатошаровий плоский зроговілий епітелій;
- перехідний епітелій.

**Багатошаровий плоский незроговілий епітелій** (*epithelium stratificatum squamosum noncornificatum*) вкриває ззовні рогівку ока, вистилає порожнину рота і стравоходу.

Багатошаровий плоский незроговілий епітелій складається з трьох шарів: базального, шипуватого (проміжного), плоского (поверхневого).

**Базальний шар** утворений епітеліоцитами призматичної форми, розташованими на базальній мембрані. Серед цих клітин є стовбурові клітини, здатні до мітотичного поділу.

**Шипуватий шар** утворений клітинами неправильної багатокутної форми, які мають відростки, що заглиблюються між апікальними частинами клітин базального шару.

**Шар плоских клітин** розташовується поверхнево, являє собою відмираючі клітини.

**Багатошаровий плоский зроговілий епітелій** (*epithelium stratificatum squamosum cornificatum*) вкриває поверхню шкіри, утворюючи її епідерміс, в якому відбувається процес перетворення (трансформація) епітеліальних клітин у рогові лусочки — *зроговіння*. Зроговіння супроводжується синтезом та накопичуванням специфічного білка — кератину.

Епідерміс шкіри пальців, долонь, підошви складається з 5 шарів:

- *базального* (росткового, камбіального), утвореного циліндричними епітеліоцитами, цитоплазма яких здатна синтезувати специфічні білки, що формують тонофіламенти. У цьому шарі розміщуються стовбурові клітини, здатні ділитися й в процесі диференціації переміщуватися до розташованих вище шарів;

- *шипуватого*, утвореного клітинами полігональної форми, з'єднаними між собою численними десмосомами. У місці десмосом на поверхні клітин формуються вирости — шипики;

- *зернистого*, утвореного сплющеними клітинами, цитоплазма яких містить тонофібрили та зерна кератогіаліну;

- *блискучого*, утвореного плоскими клітинами, цитоплазма яких містить сполуку елеїдин (комплекс кератогіаліну з тонофібрилами). Елеїдин сильно заломлює світло;

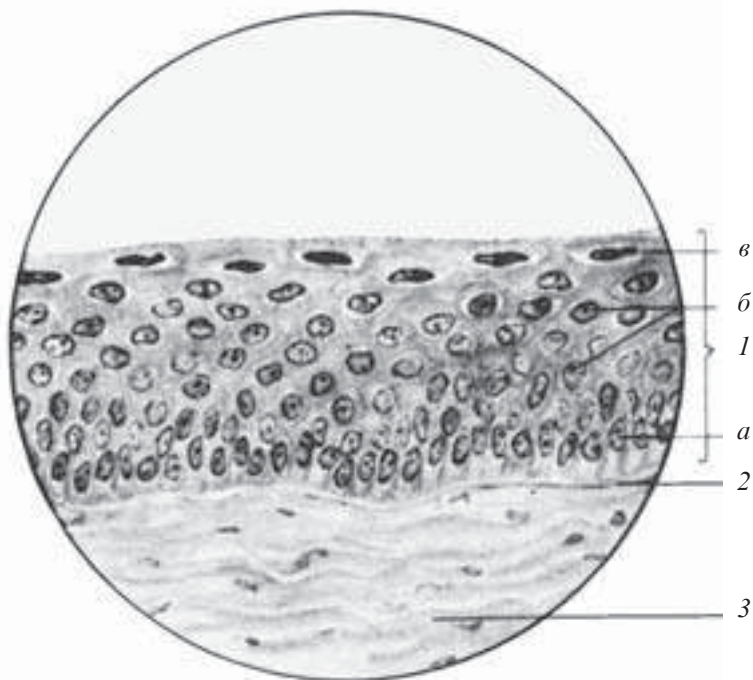
- *рогового*, утвореного роговими лусочками, виповненими кератином і пухирцями повітря.

**Перехідний епітелій** (*epithelium transitionale*) вистилає сечовивідні шляхи (чашечки нирок, сечоводи, сечовий міхур), стінки яких значно розтягуються при заповненні сечею. Перехідний епітелій складається з кількох шарів клітин:

- *базального*, утвореного дрібними округлими (темними) клітинами;
- *проміжного*, утвореного клітинами полігональної форми;
- *поверхневого*, утвореного дуже великими клітинами, нерідко з двома або трьома ядрами, куполоподібної чи сплющеної форми, що залежить від стану стінки.

### Препарати для вивчення

**Препарат 11.** Багат шаровий плоский незроговілий епітелій рогівки ока (рис. 37).



*Рис. 37.* Багат шаровий плоский незроговілий епітелій рогівки ока. Забарвлення гематоксилін-еозином.  $\times 800$ :

1 — епітелій (а — базальний шар; б — шар шипуватих клітин; в — шар плоских клітин); 2 — базальна мембрана; 3 — сполучна тканина

**Мале збільшення.** Розглянути препарат. При такому збільшенні знайти на зовнішній поверхні рогівки багатошаровий епітелій.

**Велике збільшення.** Добре видно базальну мембрану, на якій розміщений один шар низьких призматичних клітин — *базальний шар*. Ядра клітин базального шару овальної форми, розташовані вертикально. За базальним шаром розміщено кілька шарів клітин неправильної форми, що мають цитоплазматичні вирости, утворюючи шар шипуватих клітин. Ядра цих клітин округлі. Зовні розміщується кілька шарів клітин, які утворюють поверхневий шар плоских клітин. Їх ядра ущільнені і паралельні поверхні епітелію. Зарисувати препарат.

На рисунку позначити: 1) епітелій: а — базальний шар; б — шар шипуватих клітин; в — шар плоских клітин; 2) базальну мембрану; 3) сполучну тканину.

**Препарат 12.** Багатошаровий плоский зроговілий епітелій шкіри пальця (рис. 38).

**Мале збільшення.** Розглянути препарат. При такому збільшенні знайти епідерміс шкіри пальця.

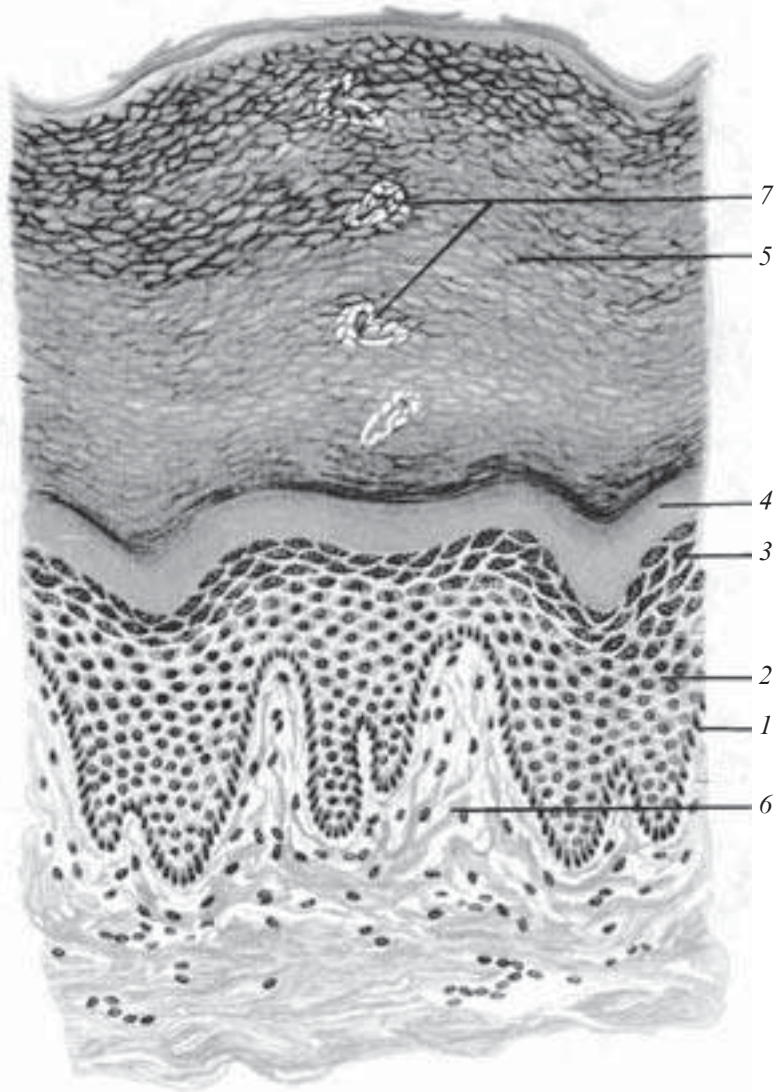
**Велике збільшення.** Добре видно базальний шар, утворений клітинами, що лежать на базальній мембрані, за ним — шипуватий шар, клітини якого на своїй поверхні мають невеликі цитоплазматичні вирости, якими вони з'єднуються. Зернистий шар виділяється темним забарвленням, клітини його ущільненої форми, містять у цитоплазмі зерна кератогіаліну, які забарвлюються в темно-фіолетовий колір. Блискучий шар на препараті має світле забарвлення і виглядає як гомогенний. Зовнішній шар — роговий, представлений відмираючими клітинами (роговими лусочками). Зарисувати препарат.

На рисунку позначити: 1) епітелій: а — базальний шар; б — шар шипуватих клітин; в — зернистий шар; г — блискучий шар; д — роговий шар; 2) сполучну тканину.

**Препарат 13.** Перехідний епітелій сечового міхура (рис. 39).

**Мале збільшення.** Розглянути препарат. При такому збільшенні на внутрішній поверхні сечового міхура знайти перехідний епітелій.

**Велике збільшення.** Добре видно дрібні базальні клітини, частина яких лежить безпосередньо на базальній мембрані і утворює базальний шар, інші відтиснуті до розташованих вище ря-



*Рис. 38.* Багатошаровий плоский зроговілий епітелій шкіри пальця. Забарвлення гематоксилін-еозином.  $\times 600$ :

1 — базальний шар; 2 — шар шипуватих клітин; 3 — зернистий шар; 4 — блискучий шар; 5 — роговий шар; 6 — сполучна тканина; 7 — вивідна протока потової залози

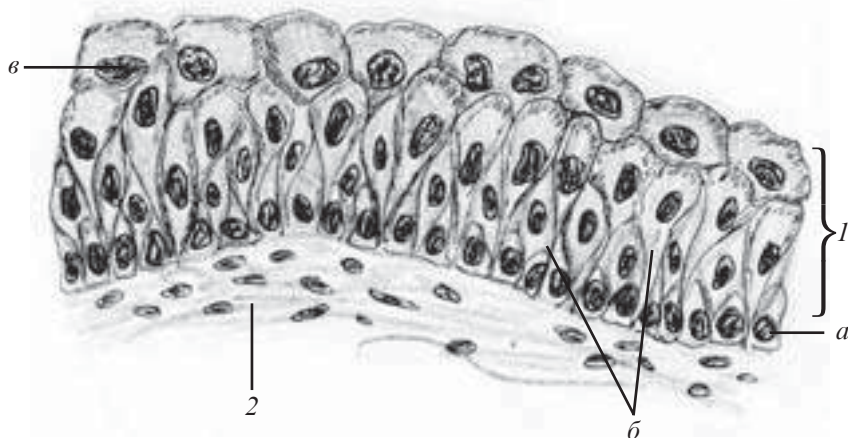


Рис. 39. Перехідний епітелій сечового міхура. Забарвлення гематоксилін-еозином.  $\times 600$ :

1 — епітелій (а — клітини базального шару; б — клітини проміжного шару; в — клітини поверхневого шару); 2 — сполучна тканина

дів і утворюють проміжний шар. Поверхневий шар складається з великих клітин грушоподібної форми з інтенсивно рожевою цитоплазмою. Зарисувати препарат.

На рисунку позначити: 1) епітелій: а — клітини базального шару; б — клітини проміжного шару; в — клітини поверхневого шару; 2) сполучну тканину; 3) кровоносну судину.

## Залозистий епітелій

Залозистий епітелій (*epithelium glandulare*) утворений залозистими або секреторними клітинами — *гландулоцитами*, які здійснюють синтез і виділення специфічних продуктів — *секретів* на поверхню шкіри, слизових оболонок та у порожнини деяких внутрішніх органів (зовнішня — екзокринна секреція) або в кров і лімфу (внутрішня — ендокринна секреція).

*Гландулоцити* (*glandulocyti*) — це високоспеціалізовані клітини, здатні до синтезу, накопичування, зберігання та виділення секрету.

Гландулоцити розміщуються на базальній мембрані, мають різноманітну форму, яка змінюється залежно від фази секреції.

Ядра гландулоцитів великі, з нерівною поверхнею.



*Цитоплазма* гландулоцитів, які виробляють білкові секрети, містить добре розвинену гранулярну ендоплазматичну сітку. В цитоплазмі клітин, що синтезують небілкові секрети, добре виражена агранулярна ендоплазматична сітка. Крім того, у цитоплазмі гландулоцитів міститься добре розвинений комплекс Гольджі, форма і розміщення якого може змінюватися залежно від фази секреції. Наявна також велика кількість мітохондрій і секреторних гранул. Розмір і будова секреторних гранул залежать від хімічного складу секрету, а їхня кількість — від фази секреції. Цитоплазма деяких гландулоцитів (наприклад, гландулоцитів шлунка, які виробляють соляну кислоту) містить *внутрішньоклітинні секреторні каналці*, що являють собою глибокі впинання цитолемі, стінки яких вкриті мікрворсинками.

*Цитолема* гландулоцитів за своєю будовою на різних поверхнях клітин є різною.

*На бокових поверхнях* вона утворює десмосоми і щільні замикальні контакти (термінальні перетинки).

*Апікальна поверхня* вкрита мікрворсинками.

*Базальна поверхня* цитолемі утворює невелику кількість вузьких складок, що проникають до цитоплазми.

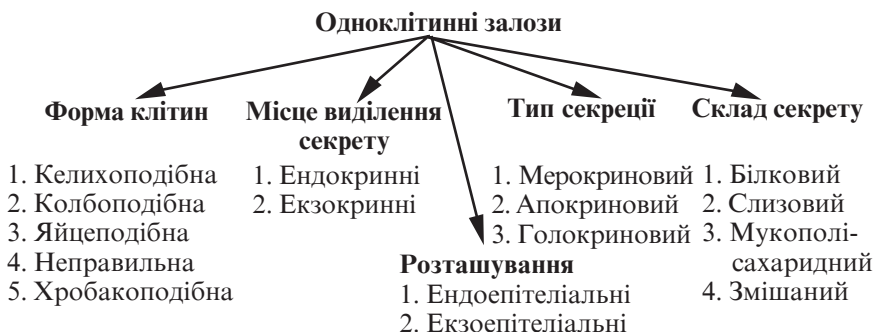
У гландулоцитах добре виражена полярна диференціація, зумовлена спрямованістю секреторних процесів.

## **Залози**

Залози (*glandulae*) — це органи, основною функціональною тканиною яких є епітеліальна (за винятком мозкового шару надниркових залоз, задньої частки гіпофіза та епіфіза), здатна здійснювати синтез і виділення специфічних секретів.

Залози можуть бути *одноклітинними* і *багатоклітинними*. Кожний тип залоз має характерні ознаки. Вся різноманітність специфічних диференціацій секреторних клітин — це модифікація загального для всіх клітин метаболічного апарату цитоплазми, тому диференціація залозистих клітин пов'язана з гіпертрофією та спеціалізацією загальних систем синтезу, транспорту й акумулявання речовин у клітинах. Здатність до виділення секретів виникла й удосконалювалася на основі здатності клітин до виділення у зовнішнє середовище продуктів метаболізму.

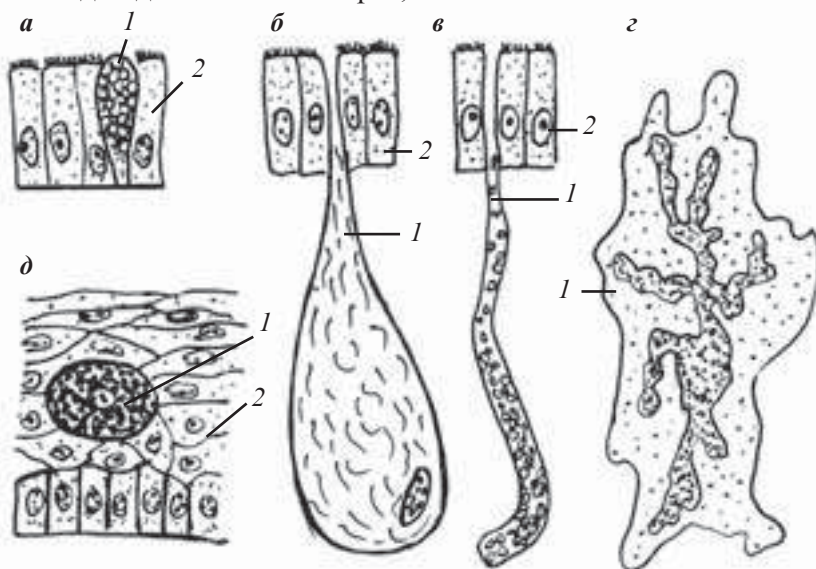
*Одноклітинні залози* можуть мати різну форму, розташовуватися в товщі епітеліального шару (ендоепітеліальні залози)



*Рис. 40.* Класифікація одноклітинних залоз

або за його межами (екзоепітеліальні залози), синтезувати білкові, мукополісахаридні, мукопротеїдні, ліпопротеїдні та інші секрети (рис. 40, 41).

**Багатоклітинні залози** містять клітини двох основних типів: — *секреторні* (ацинарні, залозисті), які виробляють специфічний для даної залози секрет;



*Рис. 41.* Схема будови одноклітинних залоз:

*a* — келихоподібна ендоепітеліальна залоза кишечника; *б* — колбоподібна екзоепітеліальна залоза шкіри; *в* — трубчаста екзоепітеліальна залоза; *г* — одноклітинна ендокринна залоза з розгалуженим ядром; *д* — овальна ендоепітеліальна залоза шкіри (клітина Лейдига); 1 — одноклітинна залоза; 2 — власне епітеліальний шар

— клітини вивідних проток, якими секрет переміщується чи в яких деякий час зберігається, віддаючи надлишок води і солі або поповнюючись слизовими білковими, мінеральними та іншими компонентами.

Будова і функції згаданих клітин різноманітні, але клітини проток нерідко виконують також секреторну функцію, поряд із фільтруючою та механічною.

Багатоклітинні залози можуть мати розгалужені або нерозгалужені вивідні протоки. Залози з однією вивідною протокою називають простими, а з розгалуженими протоками — складними. Секреторні відділи, у свою чергу, бувають розгалуженими і нерозгалуженими. В першому випадку в одну протоку впадає кілька секреторних відділів (розгалужені залози). Якщо кінцеві відділи не розгалужені, то кожна протока завершується одним секреторним кінцевим. Такі залози називають «нерозгалуженими». За формою кінцевих відділів розрізняють *трубчасті*, *альвеолярні* та *трубчасто-альвеолярні* залози. Багатоклітинні залози можуть бути *екзо-* і *ендоепітеліальними*, хоча більшість їх належить до екзоепітеліального типу. За напрямком виділення секретів багатоклітинні залози поділяють на *екзокринні* та *ендокринні*. Перші виділяють секрет на вільну поверхню або до внутрішніх порожнин організму (залози зовнішньої секреції), другі — виділяють секрети в кров (залози внутрішньої секреції). Багатоклітинні залози можна поділити за складом їхнього секрету, а також за типом секреції (рис. 42).

### **Секреторний цикл**

Секреція — це складний процес утворення, накопичення та виведення синтезованих клітиною речовин за її межі.

Секреторний цикл складається з чотирьох фаз:

— *абсорбція* — це процес вилучення залозистими клітинами з крові та лімфи речовин різної природи — неорганічної (вода, мінеральні солі, іони) та органічної (амінокислоти, моносахариди, жирні кислоти);

— *синтез та накопичення* — це процес, протягом якого із згаданих сполук утворюється секрет (білковий — у гранулярній ендоплазматичній сітці; небілковий — в агранулярній). Синтезований продукт переміщується в зону комплексу Гольджі, де поступово накопичується, піддається хімічній перебудові та оформлюється у вигляді гранул;

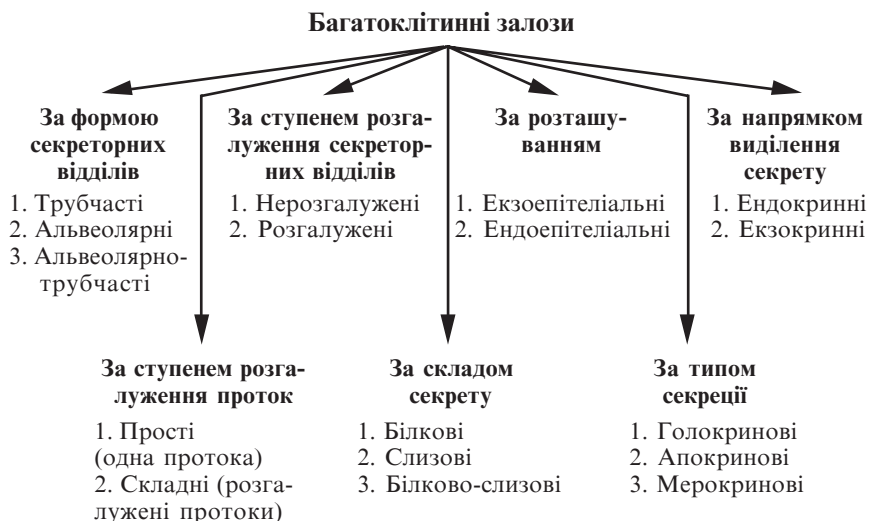


Рис. 42. Класифікація багатоклітинних залоз

— *виділення* — секреторні гранули виділяються з клітини за одним із типів (голокриновим, апокриновим, мерокриновим);

— *відновлення* — процес, внаслідок якого відновлюється початковий стан залозистих клітин.

Зазначені фази можуть відбуватися послідовно, циклічно, у вигляді секреторного циклу. Інколи вони відбуваються водночас, що є характерним для дифузної або спонтанної секретії.

## Контрольні питання

1. Класифікація багатошарового епітелію.
2. Характеристика багатошарового плоского незроговілого епітелію.
3. Характеристика багатошарового плоского зроговілого епітелію.
4. Характеристика перехідного епітелію.
5. Залозистий епітелій. Характеристика гландулоцитів.
6. Одноклітинні залози. Будова. Класифікація.
7. Багатоклітинні залози. Будова. Класифікація.
8. Секреція. Секреторний цикл.

## Ситуаційні задачі

1. Запропоновано два препарати залоз. Одна залоза має вивідну протоку, що не розгалужується, а кінцевий відділ розгалужений. У іншій залозі вивідна протока і кінцевий відділ розгалужені. До якого типу залоз вони належать?

2. Залоза має один шар секреторних клітин (екзокриноцитів), у цитоплазмі яких міститься добре розвинений комплекс Гольджі і наявні секреторні гранули. Ядро клітини звичайної будови (не ущільнене і не фрагментоване), органели у цитоплазмі збережені. Ознак відділення апікальної цитоплазми на рівні світлової або електронної мікроскопії не виявлено. За яким типом виділяє секрет дана залоза?

## Приблизні екзаменаційні питання

1. Будова різних видів багат шарового епітелію.
2. Залозистий епітелій. Особливості будови glanduloцитів.
3. Залози. Класифікація залоз. Будова. Секреторний цикл.

## ТКАНИНИ

### ВНУТРІШНЬОГО СЕРЕДОВИЩА \_\_\_\_\_

Тканини внутрішнього середовища — це велика група тканин, які разом з епітеліями належать до тканин загального призначення.

Цю групу тканин складають кров, лімфа і всі різновиди сполучної тканини. Хоча окремі види тканин внутрішнього середовища за зовнішніми ознаками істотно різняться між собою (наприклад, кров і кісткова тканина), однак є всі підстави для об'єднання їх в єдину тканинну систему, а саме — спільність походження, будови та функцій.

Спільність походження є найбільш вираженою ознакою, вона полягає в тому, що всі тканини внутрішнього середовища є похідними мезенхіми. Мезенхіма — це найбільш примітивна сполучна тканина, яка існує тільки на ранніх стадіях ембріонального розвитку. За своєю будовою мезенхіма нагадує сітку, оскільки її клітини мають зірчасту або веретеноподібну форму і контактують своїми відростками. Петлі сітчастого остова містять драглеподібну масу — міжклітинну речовину, щіль-

ність якої залежить від обміну речовин. Із мезенхіми внаслідок диференціації розвиваються кров, лімфа і всі види сполучної тканини.

Спільність будови полягає у наявності міжклітинної речовини, кількість якої більша, ніж клітин.

Єдність функцій полягає в тому, що всі тканини внутрішнього середовища виконують трофічну, захисну, опорну (механічну) функції. Функціональні особливості різних видів тканин внутрішнього середовища значною мірою визначаються і залежать від фізико-хімічних властивостей міжклітинної речовини. Всі тканини внутрішнього середовища поділяються на дві великі групи, які об'єднують у своєму складі всі різновиди цих тканин (рис. 43).

## Кров

Кров (*sanguis*) — це рідка тканина організму мезенхімного походження, яка циркулює в системі замкнутих судин і утворює внутрішнє середовище організму.

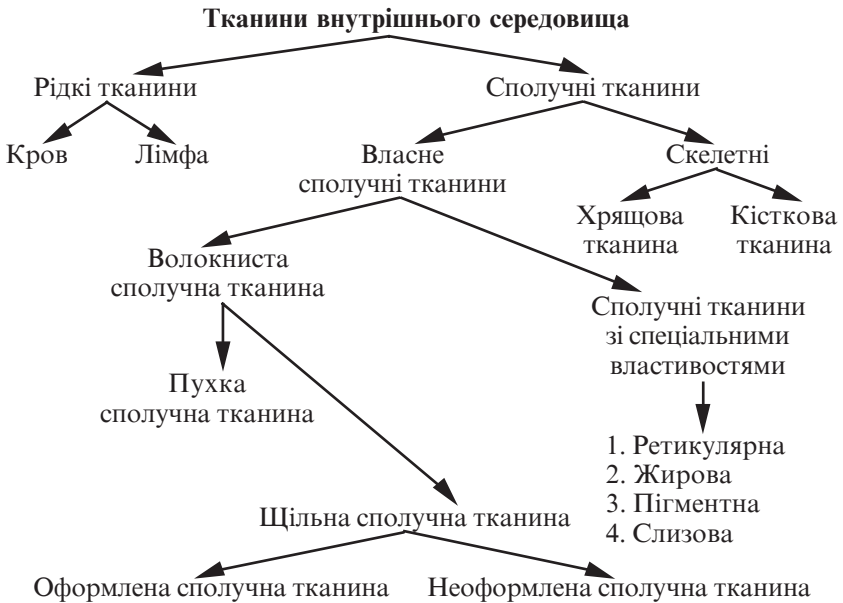


Рис. 43. Класифікація тканин внутрішнього середовища

Кров, як і будь-яка інша тканина, являє собою систему, в якій всі елементи пов'язані гістогенетично і функціонально, підпорядковуються загальним законам нейрогуморальної регуляції.

Кров становить від 5 до 9 % маси тіла людини (5,0–5,5 л).

Усі клітини крові розвиваються із спільної поліпотентної стовбурової клітини, диференціація якої в різні види клітин крові визначається такими факторами: мікрооточенням (ретиккулярна тканина кровотворних органів) і гемопоетинами.

Популяція клітин крові — це постійна система клітин, що відновлюється, з коротким циклом розвитку, в якій зрілі форми є кінцевими клітинами.

Утворення нових клітин і руйнування старих у фізіологічних умовах збалансовано таким чином, що підтримується постійність як кількісного, так і якісного складу клітин крові.

Кров складається з двох основних компонентів: плазми (міжклітинна речовина) та формених елементів, суспендованих у плазмі.

Об'єм плазми становить 55–60 %, а формених елементів — 40–45 %.

Основними функціями крові є такі:

— транспортна — перенесення кисню від легенів до тканин і вуглекислоти від тканин до легенів (дихальна функція), доставка поживних речовин від місця їх надходження до місця засвоєння (трофічна функція), транспорт гормонів і ферментів від місця їх вироблення до місць їх активної дії;

— гомеостатична — кров бере участь у підтримці сталості внутрішнього середовища організму;

— захисна — кров забезпечує гуморальний і клітинний імунітет, фагоцитоз.

## **Плазма**

Плазма крові — це колоїдна система, що складається з води (90–93 %), органічних сполук (білки: альбуміни, глобуліни, фібриноген — 7 %), інших органічних та неорганічних сполук (3 %). Загальна концентрація мінеральних речовин у плазмі крові становить 0,9 %, рН — 7,36.

Білки плазми:

— альбуміни — становлять близько 4 %, зв'язують і переносять із кров'ю цілу низку речовин;

— глобуліни — становлять близько 1,1–3,1 % (у свою чергу поділяються на  $\alpha$ -глобуліни,  $\beta$ -глобуліни та  $\gamma$ -глобуліни, які містять антитіла);

— фібриноген — становить 0,2–0,4 %, це розчинний у воді білок, який за певних умов може перетворюватися на нерозчинну форму — фібрин. Завдяки такій властивості фібриногену здійснюється коагуляція крові. Плазма, з якої вилучено фібриноген, називається сироваткою крові.

### Формені елементи

До формених елементів крові належать еритроцити, тромбоцити (постклітинні структури) і лейкоцити (клітини).

**Еритроцити** (*erythrocytus*) — червоні кров'яні тільця людини і ссавців. Це нерухливі високодиференційовані постклітинні утворення, які в процесі свого розвитку втрачають ядро і всі цитоплазматичні органели.

Кількість еритроцитів у всьому об'ємі крові людини становить  $25 \cdot 10^{12}$ , а об'єм дорівнює близько 2 л. Один літр крові містить у чоловіків  $(4,9\text{--}5,5) \cdot 10^{12}$ , у жінок —  $(3,7\text{--}4,9) \cdot 10^{12}$  еритроцитів. У новонароджених дітей кількість еритроцитів  $(6,0\text{--}9,0) \cdot 10^{12}$ , у старих людей — до  $6,0 \cdot 10^{12}$ . Кількість еритроцитів у практично здорових людей може коливатися залежно від фізичних навантажень, перебування у високогірних умовах, дії деяких гормонів.

Більшість еритроцитів має форму двогнутих дисків (дискоцити). Форму еритроцита підтримує вмонтований в еритроцитарну мембрану складний білок  $\beta$ -сіалоглікопротеїд і спеціальний мембранний каркас, який складається з білка спектрину, що зсередини прилягає до плазмолемі і зв'язаний з іншим білком — анкеріном.

Дослідження еритроцитів під скануючим мікроскопом довели, що окрім дискоцитів, які становлять 80 % від загальної кількості, існують інші форми еритроцитів: планоцити (з плоскою поверхнею), стоматоцити (з куполоподібною поверхнею), сідлоподібні (двоямкові), сфероцити (кулеподібні), ехіноцити (шипоподібні).

Сфероцити та ехіноцити належать до старіючих форм еритроцитів.

Таку різноманітність форм еритроцитів, кількість яких не перевищує 20 %, називають фізіологічним пойкилоцитозом. Показники вище цього рівня вважаються патологічними (патологічний пойкилоцитоз).



Загальна площа еритроцита дорівнює  $125 \text{ мкм}^2$ . Діаметр еритроцита людини —  $7,1\text{--}7,9 \text{ мкм}$ , товщина на краю —  $2,0\text{--}2,5 \text{ мкм}$ , у центрі —  $1 \text{ мкм}$ . У центрі еритроцита мембрана утворює заглиблення (фізіологічна екскавація). Ця особливість будови еритроцита дозволяє збільшити його площу і прискорити процес насичення киснем.

Вказані розміри у фізіологічних умовах мають 75 % еритроцитів (нормоцити).

Плазмолема (мембрана) еритроцита завтовшки близько  $20 \text{ нм}$ . На її зовнішній поверхні розташовуються фосфоліпіди, малонна кислота, антигенні олігосахариди, абсорбовані протеїди. Внутрішня поверхня мембрани містить гліколітичні ферменти,  $\text{Na}^+$ ,  $\text{K}^+$ , АТФ-ази, глікопротеїди, гемоглобін.

Гіалоплазма еритроцита містить численні гранули гемоглобіну розміром  $4\text{--}5 \text{ нм}$ , складається з води (60 %) і сухого залишку (40 %); 95 % сухого залишку становить гемоглобін. У людини спостерігається наявність двох типів гемоглобіну: HbA (характерний для дорослого), HbF (характерний для плода).

На час народження дитини HbF дорівнює 80 %, а HbA — 20 %. У дорослих HbA — 98 %, HbF — 2 %.

## Препарати для вивчення

**Препарат 14.** Мазок крові жаби (рис. 44).

*Мале збільшення.* При такому збільшенні вибираємо місце, де найбільше еритроцитів.

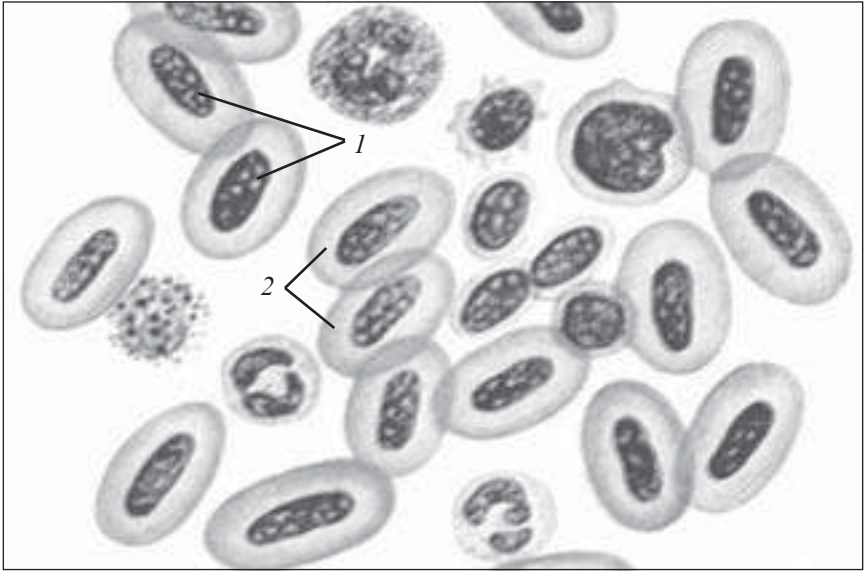
*Велике збільшення.* Розглянути та зарисувати еритроцити. Еритроцити жаби значно більші за еритроцити ссавців. Вони мають овальну форму. Паличкоподібне ядро еритроцитів сильно забарвлене, цитоплазма еритроцита завдяки оксифілії забарвлена в яскраво-червоний колір.

На рисунку позначити: 1) ядро еритроцита; 2) цитоплазму еритроцита.

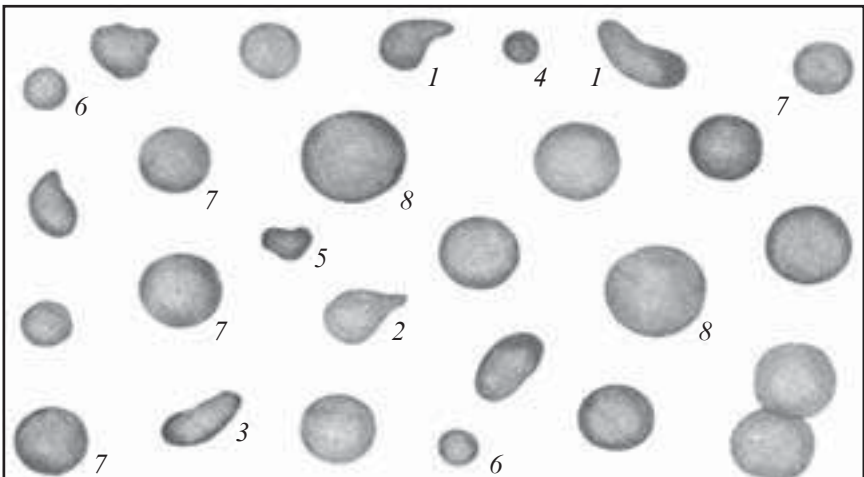
**Препарат 15.** Мазок крові людини (рис. 45).

*Мале збільшення.* Вибрати місце на препараті з добре зафіксованими еритроцитами.

*Велике збільшення.* Розглянути та зарисувати препарат. Еритроцити забарвлені еозином у рожевий колір. Оксифілія еритроцитів зумовлена гемоглобіном, який насичує зрілі еритроцити. Вони мають форму двовгнутого диска. На мазку добре



*Рис. 44.* Мазок крові жаби. Забарвлення гематоксилін-еозином.  $\times 400$ :  
1 — ядро еритроцита; 2 — цитоплазма еритроцита



*Рис. 45.* Еритроцити крові людини. Забарвлення за Романовським — Гімзою.  $\times 900$ :

1, 2, 3 — пойкилоцити (еритроцити нетипової форми, які відрізняються від округлої); 4–6 — мікроцити (еритроцити правильної округлої форми, але не типового розміру); 7 — нормоцити (еритроцити нормальної форми і розміру); 8 — мегалоцити (еритроцити великого розміру)

помітно вдавлювання в центрі еритроцита — місце, де раніше знаходилось ядро. Це місце на препараті світліше.

**Лейкоцити** (*leucocytus*) — білі кулеподібні клітини крові, які містять ядро і всі цитоплазматичні органели, здатні виходити за межі судин й активно пересуватися шляхом утворення псевдоподій.

У дорослої людини 1 л крові містить  $(4,0-9,0) \cdot 10^9$  лейкоцитів. Збільшення кількості лейкоцитів у крові називають лейкоцитозом, зниження — лейкопенією.

Усі лейкоцити залежно від наявності чи відсутності специфічної зернистості в їхній цитоплазмі поділяються на гранулоцити й агранулоцити. Залежно від забарвлення зернистості гранулоцити поділяються на нейтрофільні, ацидофільні та базофільні (рис. 46).

**Нейтрофільні гранулоцити** (*granulocytus neutrophilicus*) — клітини округлої форми, діаметром у свіжій крові 7–9 мкм, у мазку — 10–12 мкм. У крові дорослої людини нейтрофільних гранулоцитів міститься більше ніж інших лейкоцитів, їх відносна кількість становить 65–75 % від загальної кількості лейкоцитів.

Серед нейтрофілів розрізняють сегментоядерні (зрілі, 60–65 %), паличкоядерні (3–5 %) та юні (0–0,5 %) форми.

Ядра зрілих складаються з 2–5 сегментів, що зв'язані перетинками й містять гетерохроматин. Для нейтрофілів жінок характерна наявність статевого хроматину (X-хромосома) у вигляді барабанної палички — тільця Барра. Інші нейтрофіли мають ядро у вигляді літери S, підкови (паличкоядерні) або бобоподібне ядро (юні).

Поверхневий шар цитоплазми містить лише гранули глікогену, актинові філаменти та мікротрубочки, що забезпечують утворення псевдоподій для руху клітини.

У внутрішній частині цитоплазми розташовуються органели (комплекс Гольджі, гранулярний ЕПР, поодинокі мітохондрії), помітна зернистість. Залежно від будови та хімічного складу розрізняють первинну неспецифічну (азурофілну — лізосоми) та вторинну специфічну (нейтрофілну, 80–90 %) зернистість.

Основна функція нейтрофілів — фагоцитоз мікроорганізмів, тому їх називають мікрофагами.

Співвідношення трьох видів нейтрофілів має певне діагностичне значення і використовується в клініці. Наприклад, збіль-

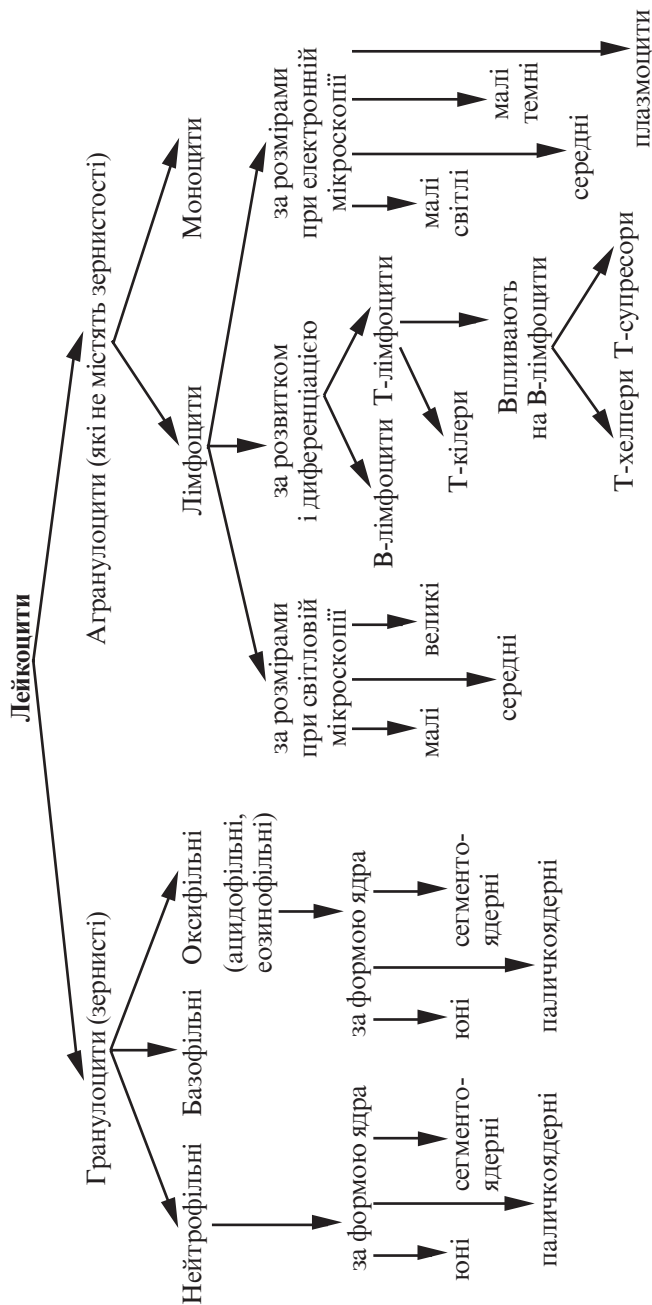


Рис. 46. Класифікація лейкоцитів

шення кількості юних і паличкоядерних форм на фоні лейкоцитозу є ознакою перебігу запального процесу.

**Еозинофільні (оксифільні, ацидофільні) гранулоцити** (*granulocytus eosinophilicus*). Еозинофіли — це клітини більші, ніж нейтрофіли. Діаметр їх у свіжій крові від 9 до 10 мкм, у мазках — близько 12–14 мкм. Кількість еозинофільних гранулоцитів у периферійній крові коливається від 1 до 5 % від загальної кількості лейкоцитів.

Ядра зрілих еозинофілів мають, як правило, два сегменти. Юні та паличкоядерні трапляються рідко. Серед гранул розрізняють азурофільні (первинні) та еозинофільні (вторинні). Оксифілія гранул зумовлена наявністю основного білка, багатого на аргінін, що розташовується у вигляді кристалоїду в центрі гранул. Крім того, гранули містять фермент гістаміназу. Органели цитоплазми розвинені слабо.

Еозинофіли — рухливі клітини, здатні до фагоцитозу, однак їх фагоцитарна активність нижча за нейтрофільну. Встановлена їхня роль у реакціях на чужорідний білок, в алергічних та анафілактичних реакціях, де вони беруть участь в інактивації гістаміну. Специфічною функцією еозинофілів є протипаразитарна. При паразитарних інвазіях вміст еозинофілів може досягати навіть 90 % загальної кількості лейкоцитів.

**Базофільні гранулоцити** (*granulocytus basophilicus*) мають діаметр близько 9 мкм у свіжій крові, 11–12 мкм — у мазку. Кількість базофілів у периферійній крові становить 0,5–1 % від загальної кількості лейкоцитів.

Ядра базофілів слабосегментовані, іноді сферичні, забарвлюються менш інтенсивно, ніж ядра нейтрофілів чи еозинофілів. У цитоплазмі виявляються всі види органел. Характерна наявність специфічних великих метакроматичних гранул, що маскують ядро. Метахромазія зумовлена наявністю кислого глікозаміноглікану — гепарину. Також у гранулах містяться вазоактивний гістамін, серотонін, ензими. Окрім специфічних базофільних гранул, у цитоплазмі є азурофільні гранули (лізосоми).

Базофіли — малорухливі клітини, майже не здатні до фагоцитозу. Базофіли беруть участь у метаболізмі гістаміну та гепарину, регуляції процесу згортання крові та проникності судин, імунологічних реакціях організму, зокрема алергічного характеру. Вони опосередковують запалення та секретують еозинофільний хемотаксичний фактор.

До агранулоцитів належать лімфоцити та моноцити.

**Лімфоцити** (*lymphocytus*). У крові дорослих людей кількість лімфоцитів дорівнює 20–35 %. Величина лімфоцитів значно коливається — від 4,5 до 10 мкм. Тому в світловому мікроскопі залежно від розмірів розрізняють такі форми лімфоцитів: малі (діаметром 4,5–6,0 мкм), середні (діаметром 7,0–10,0 мкм), великі (діаметром 10,0 мкм і більше).

Лімфоцити мають інтенсивно забарвлене ядро округлої чи бобоподібної форми, відносно невеликий обідок базофільної цитоплазми. У деяких лімфоцитах цитоплазма містить невелику кількість азурофільних гранул (лізосом).

За допомогою електронної мікроскопії в дорослої людини у популяції лімфоцитів виділено 4 типи клітин:

**Малі світлі лімфоцити** мають діаметр близько 7 мкм, ядерно-цитоплазматичне співвідношення в них зсунуте в бік ядра. Ядро округлої форми, може мати впинання, хроматин конденсований по периферії ядра. Цитоплазма світла, містить невелику кількість рибосом і полісом, слабо виражені елементи гранулярної ендоплазматичної сітки, центросоми, комплекс Гольджі, мітохондрії. Цитоплазма містить багато вакуолей і мультивезикулярних тілець, трапляються лізосоми. Як правило, органели розміщені біля заглибини ядра. На цей тип лімфоцитів припадає близько 70–75 % від усієї кількості лімфоцитів крові людини.

**Малі темні лімфоцити** мають діаметр 6,0–7,0 мкм, ядерно-цитоплазматичне співвідношення у них ще більше зсунуте в бік ядра. Хроматин щільний, ядерце велике. Цитоплазма має високу електронну щільність (темна) і оточує ядро вузьким обідком, містить велику кількість рибосом, небагато мітохондрій, їх світлий матрикс виділяється на темному фоні цитоплазми. Інші органели трапляються рідко. У крові людини на цей тип лімфоцитів припадає 10–12 % від загальної кількості.

**Середні лімфоцити** мають діаметр близько 10,0 мкм. Ядро цих клітин бобоподібної чи округлої форми, часто видно пальцеподібні впинання ядерної оболонки. Хроматин в ядрі більш пухкий, ділянки конденсованого хроматину видно тільки поблизу ядерної оболонки, ядерце добре виражене.

Цитоплазма містить видовжені каналці гранулярної ендоплазматичної сітки, вільні рибосоми і полісоми. Центросома і комплекс Гольджі здебільшого розташовуються поруч з ділянкою інвагінацій ядерної мембрани, мітохондрій менше, кількість

лізосом невелика. У крові дорослої людини міститься 10–12 % цього типу клітин від загальної кількості лімфоцитів.

**Плазмоцити (лімфоплазмоцит).** Характерною ознакою цього типу клітин є наявність у цитоплазмі концентрично розташованих навколо ядра канальців гранулярної ендоплазматичної сітки. У крові дорослої людини цей тип клітин становить 1–2 % від загальної кількості лімфоцитів.

Залежно від шляхів розвитку, диференціації і ролі лімфоцитів у захисних реакціях організму виділено два основних види лімфоцитів: Т- і В-лімфоцити (див. рис. 57).

**Т-лімфоцити** (тимусзалежні) утворюються зі стовбурових клітин кісткового мозку в тимусі, забезпечують реакції клітинного імунітету, регуляцію гуморального імунітету. Т-лімфоцити — клітини-довгожителі, вони можуть жити кілька років, навіть кілька десятків років. У периферійній крові ці клітини становлять 80 % усіх лімфоцитів.

У популяції Т-лімфоцитів розрізняють цитотоксичні Т-лімфоцити (кілери), Т-хелпери, Т-супресори.

**В-лімфоцити** утворюються із стовбурових клітин кісткового мозку в фабрицієвій сумці (*bursa Fabricius*) у птахів, у людини в ембріональний період — у печінці, у дорослого — в кістковому мозку. В-лімфоцити забезпечують гуморальний імунітет.

**Моноцити** (*monocytus*) — це клітини, трохи більші від інших лейкоцитів, розміри яких у свіжій крові 9,0–12,0 мкм, у мазку — 18,0–20,0 мкм. Моноцити належать до макрофагічної системи організму, або до так званої моноклеарної фагоцитарної системи, клітини якої походять із промоноцитів кісткового мозку. В циркулюючій крові це пул відносно незрілих клітин, які перебувають на шляху з кісткового мозку в тканини (час перебування в крові — від 36 до 104 год).

Цитоплазма моноцитів менш базофільна, ніж у лімфоцитів, при забарвленні за Романовським — Гімзою блідо-блакитна, по периферії забарвлена дещо темніше, ніж поблизу ядра, містить різну кількість дуже дрібних азурофільних зерен (лізосом), має пальцеподібні вирости, фагоцитарні вакуолі, численні піноцитозні везикули, короткі канальці гранулярної ендоплазматичної сітки, невеликі за розмірами мітохондрії.

Ядра моноцитів мають бобоподібну, підковоподібну, інколи часточкову форму з численними виступами і заглиблення-

ми. Хроматин у вигляді дрібних зерен розміщений по всьому ядру. Має одне або кілька ядерць. У периферійній крові дорослої людини кількість моноцитів перебуває в межах 6–8 %.

**Тромбоцити** (*thrombocytus*). Це кров'яні пластинки — без'ядерні фрагменти цитоплазми розмірами 2,0–3,0 мкм, що відокремилися від гігантських клітин червоного кісткового мозку — мегакаріоцитів.

Тромбоцити у свіжій крові мають вигляд дрібних безбарвних тілець округлої, овальної, веретеноподібної або неправильної форми. Кожний тромбоцит складається з гіаломеру і грануломера.

**Гіаломер** (*hyalomerus*) являє собою основу пластинки. В гіаломері при електронній мікроскопії виявлено тонкі філаменти і циркулярно розташовані пучки, що складаються з 10–15 мікротрубочок, які зберігають форму пластинок.

**Грануломер** (*granulomerus*) — зерна, які утворюють скупчення в центрі пластинки або розміщені по гіаломеру. Грануломер, хоча й забарвлюється азуром, не містить хроматину. При електронній мікроскопії в грануломері видно оточені мембраною округлі щільні гранули діаметром близько 0,2 мкм. Виявлено 2 типи гранул: щільні, темні ( $\alpha$ -гранули, хімічна природа яких не з'ясована) та серотонінвмісні гранули.

Крім того, у грануломері виявляють мітохондрії та гранули глікогену.

Тромбоцити утворюють велику кількість відростків, різних за розміром і товщиною (вусики), за допомогою яких вони з'єднуються між собою, утворюючи каркас, що є одним із механізмів коагуляції крові.

При забарвленні тромбоцитів за Романовським — Гімзою їх виявляють 5 видів:

— юні з базофільним гіаломером й одиничними азурофільними гранулами;

— зрілі зі слабооксифільним гіаломером і вираженою азурофільною зернистістю;

— старі, темні, що мають синьо-фіолетовий гіаломер і синювато-фіолетову зернистість;

— дегенеративні з сірувато-синім гіаломером і синювато-фіолетовою зернистістю;

— гігантські форми (форми подразнення), розмір яких у 2–3 рази перевищує нормальні розміри. Мають рожево-бузковий гіаломер із фіолетовою зернистістю.



Кількість тромбоцитів у 1 л периферійної крові дорослої людини дорівнює  $(200-400) \cdot 10^9$ . Тривалість життя тромбоцитів — 5–8 діб.

Тромбоцити беруть участь у коагуляції крові. Швидко розпадаючись, вони склеюються в конгломерати, навколо яких утворюються нитки фібрину, виділяючи при цьому фосфоліпиди, ліпопротеїди та ферменти.

## Лімфа

Лімфа (лат. *lymph* — волога) — жовтувата рідина білкової природи, що протікає в лімфатичних судинах і капілярах.

Лімфа складається з лімфоплазми і формених елементів.

**Лімфоплазма** за своїм складом близька до плазми крові, але містить менше білка. Серед фракцій білка лімфоплазми альбуміни переважають над глобулінами. Частина білків представлена ферментами: діастазою, ліпазою і гліколітичними ферментами. Крім того, лімфоплазма містить також нейтральні жири, вуглеводи, NaCl, Na<sub>2</sub>CO<sub>3</sub>, сполуки, до складу яких входять кальцій, магній, залізо.

**Формені елементи** переважно представлені лімфоцитами (98 %), а також моноцитами, іншими видами лейкоцитів, інколи в складі лімфи виявляються й еритроцити.

Лімфа утворюється у лімфатичних капілярах тканин і органів, куди під впливом різних чинників, а саме осмотичного і гідростатичного тиску, з тканин постійно надходять різні компоненти лімфоплазми.

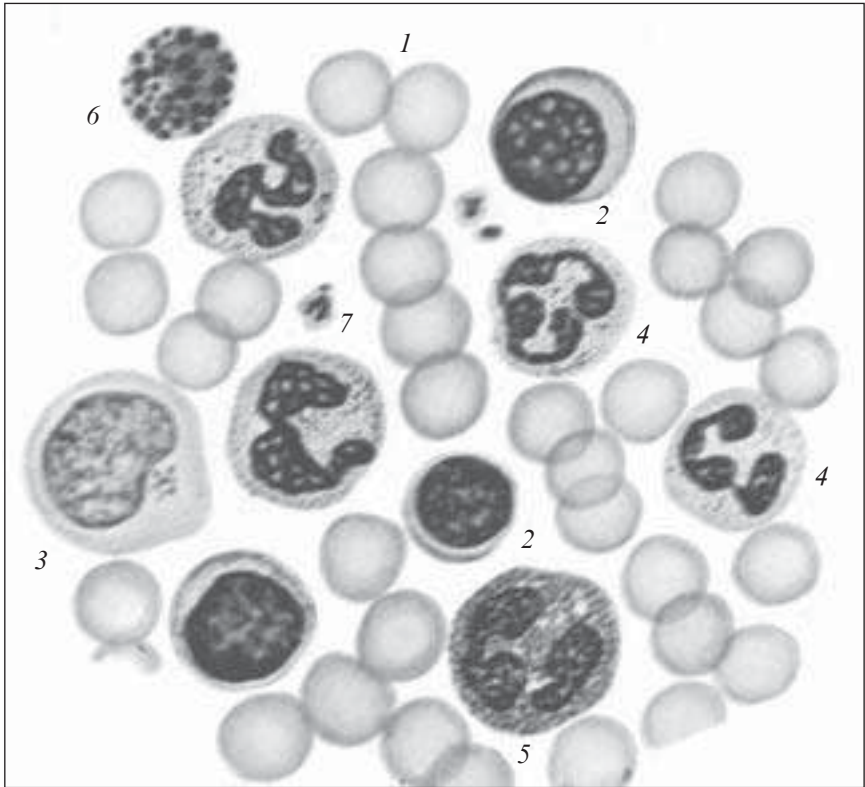
Склад лімфи постійно змінюється, тому розрізняють периферійну лімфу (від тканин до лімфатичних вузлів), проміжну (після проходження через лімфатичні вузли), центральну (лімфа грудної та правої лімфатичних проток).

## Препарати для вивчення

**Препарат 16.** Мазок крові людини (рис. 47).

**Мале збільшення.** При такому збільшенні видно численні еритроцити, забарвлені у блідо-рожевий колір, серед яких помітні темнозабарвлені ядра лейкоцитів. Необхідно вибрати місце з добре зафіксованими еритроцитами.

**Велике збільшення.** Серед еритроцитів видно лейкоцити — 1–5 у полі зору. Найчастіше трапляються сегментоядерні ней-



*Рис. 47.* Мазок крові людини. Забарвлення за Романовським — Гімзою.  $\times 900$ :

1 — еритроцити; 2 — лімфоцити (малий, середній); 3 — моноцит; 4 — нейтрофільні гранулоцити; 5 — еозинофільний гранулоцит; 6 — базофільний гранулоцит; 7 — тромбоцити

трофіли, які мають темно-фіолетове сегментоване ядро і майже прозору (слабо-рожеву) цитоплазму з дуже дрібною зернистістю, яку важко розрізнити. Еозинофільні гранулоцити вирізняються яскраво вираженою оксифілією цитоплазми з великими рожевими гранулами однакового розміру, ядро менш щільне, ніж у сегментоядерного нейтрофіла, і здебільшого має два сегменти (інколи — три). Базофіли виявляються рідко, для них характерна наявність блілого, не завжди повністю сегментованого ядра і фіолетових гранул різного розміру в цитоплазмі. Лімфоцити мають округле ядро й невеликий обідок

цитоплазми. Хроматин в ядрі різко конденсований, на препараті має темно-фіолетове забарвлення. Малі, середні та великі лімфоцити вирізняються не тільки розмірами, а й щільністю ядер. Малі мають конденсований хроматин в ядрі й вузький обідок цитоплазми, середні — менш конденсований хроматин, обідок цитоплазми ширший. Ядро великого лімфоцита ще більше і пухке, об'єм цитоплазми теж більший.

Моноцити легше знайти на периферії мазка. Це великі клітини зі значною зоною цитоплазми блакитного кольору, великим бобоподібної або неправильної форми ядром.

Тромбоцити невеликі за розмірами (утричі менші за еритроцити), розташовуються невеликими групами між клітинами, мають слабо-фіолетове забарвлення.

Зарисувати препарат. На рисунку позначити: 1) еритроцити; 2) лімфоцити (малий і середній); 3) моноцит; 4) нейтрофільні гранулоцити; 5) еозинофільний гранулоцит; 6) базофільний гранулоцит; 7) тромбоцити.

**Лейкоцитарна формула** — це процентне співвідношення різних видів лейкоцитів у мазку периферійної крові.

**Підрахунок лейкоцитарної формули.** Переміщуючи препарат послідовно згори вниз і зліва направо, підраховують кількість різних видів лейкоцитів у кожному полі зору. Кожний лейкоцит відмічається на спеціальній схемі у графі, що відповідає даному виду лейкоцита. Загальна кількість підрахованих лейкоцитів усіх видів має бути не менше 100. Одержані дані складають за кожною графою і розраховують процентний вміст кожного виду лейкоцитів, вважаючи за 100 % загальну кількість підрахованих лейкоцитів (рис. 48).

**Гемограма** — це певне кількісне співвідношення між форменими елементами крові людини у фізіологічних умовах (рис. 49).

Електронні мікрофотограми (рис. 50–57) поповнять знання студентів з цього розділу.

## **Контрольні питання**

1. Загальна характеристика тканин внутрішнього середовища.
2. Класифікація тканин внутрішнього середовища.
3. Кров. Загальна морфофункціональна характеристика крові.
4. Плазма крові. Склад плазми крові.
5. Характеристика білків плазми крові.

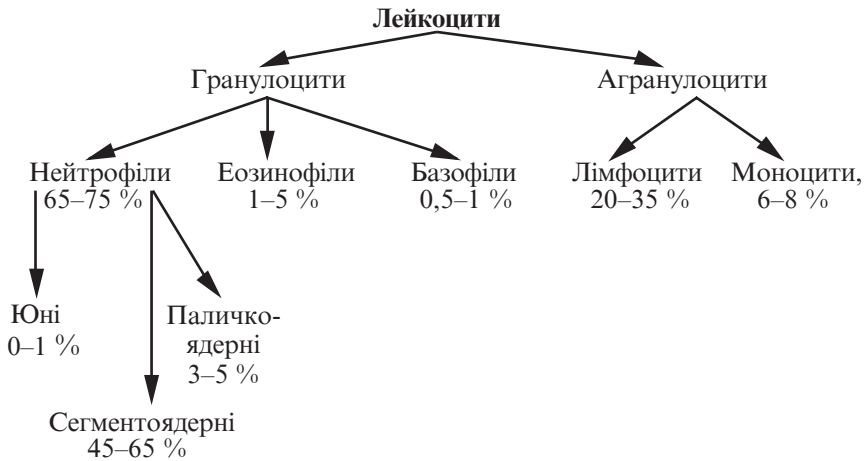


Рис. 48. Лейкоцитарна формула

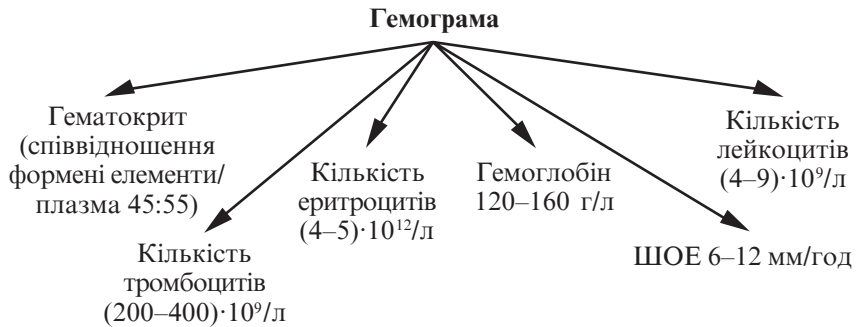

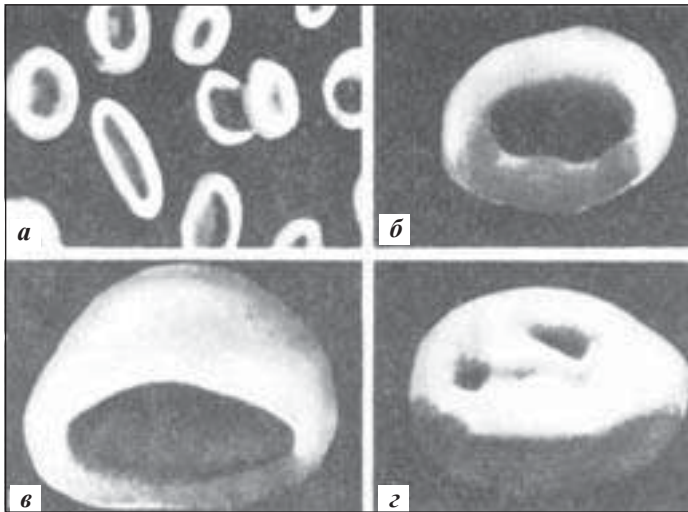


Рис. 49. Гемограма

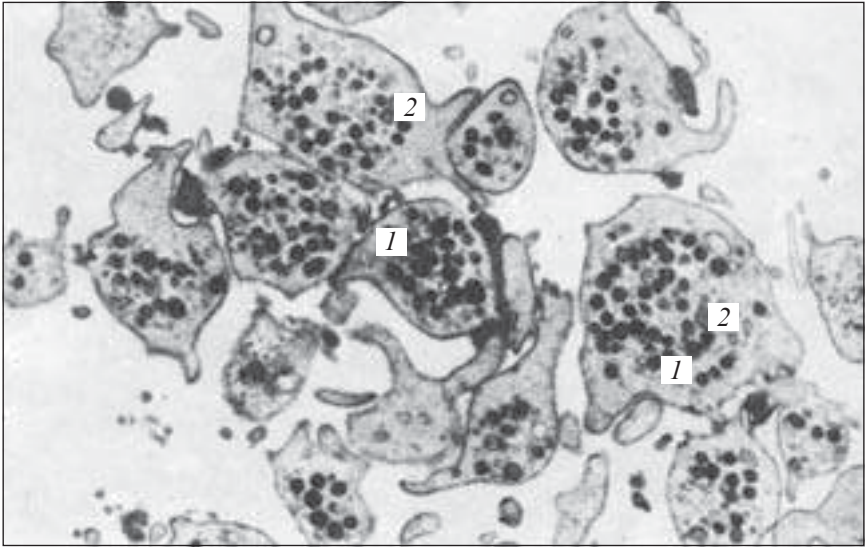
6. Формені елементи крові. Еритроцити. Будова. Функції.
7. Лейкоцити. Класифікація лейкоцитів.
8. Будова нейтрофільних гранулоцитів. Функції.
9. Будова оксифільних та базофільних гранулоцитів. Функції.
10. Лімфоцити. Особливості будови. Функції.
11. Моноцити, будова, функція.
12. Тромбоцити, будова, функція.
13. Лімфа, склад. Характеристика. Функція.
14. Гемограма. Лейкоцитарна формула.



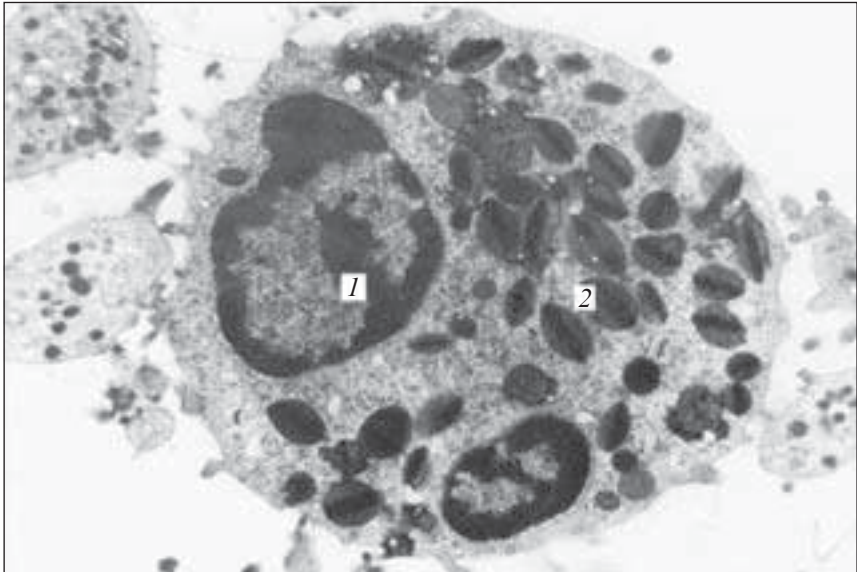
*Рис. 50.* Еритроцит. Електронна мікрофотограма.  $\times 12\ 000$ . Гомогенна однорідна структура. Тонка цитоплазматична мембрана з порами. (Е. І. Терентьева, Є. Г. Шишканова).



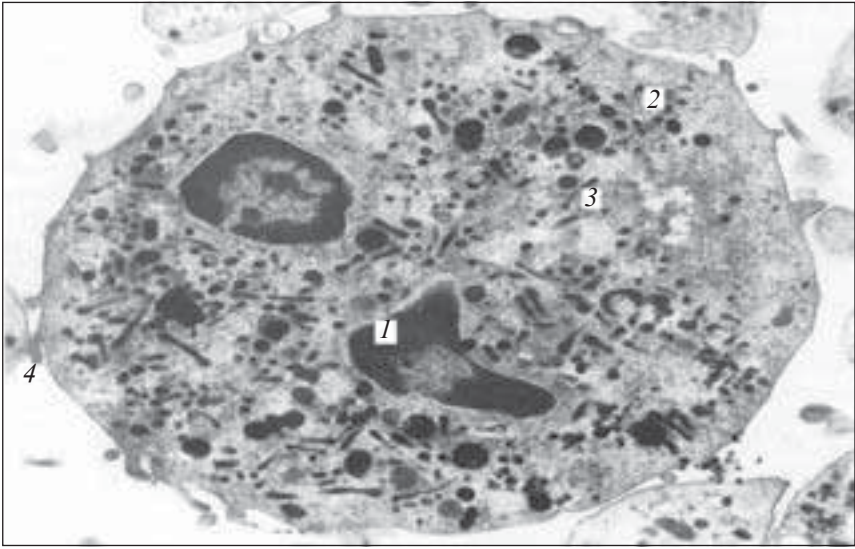
*Рис. 51.* Типи еритроцитів людини. Електронна мікрофотограма: *а* — еритроцити ( $\times 3000$ ); *б* — нормоцит ( $\times 10\ 000$ ); *в* — куполоподібний нормоцит ( $\times 12\ 000$ ); *г* — ретикулоцит ( $\times 10\ 000$ ) (Л. Д. Кримський, Г. В. Нестайко, А. Г. Рибалов)



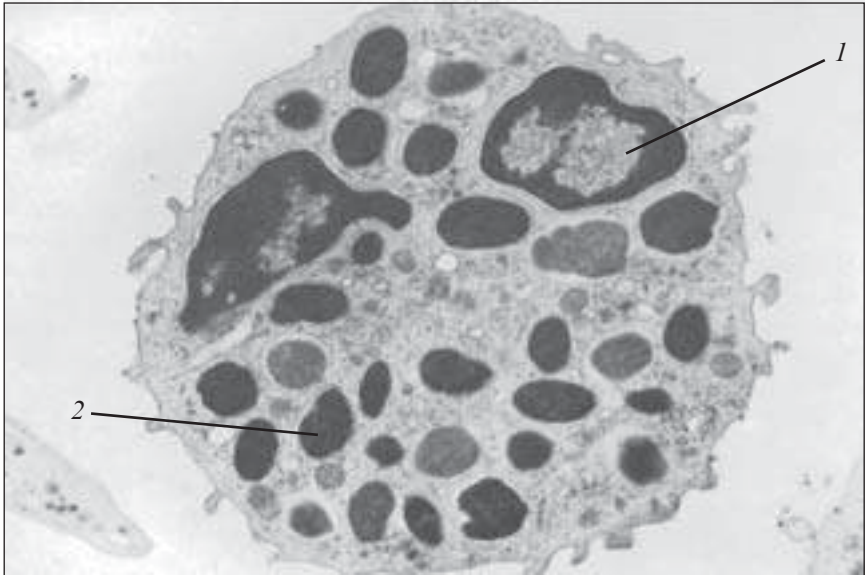
*Рис. 52.* Тромбоцити на ультратонкому зрізі. Електронна мікрофотограма.  $\times 16\ 000$ . Гіалоплазма має тонкосітчасту будову. В грануломері альфа- (1) і бета-гранули (2) (Е. І. Терентьєва, З. Г. Шишканова)



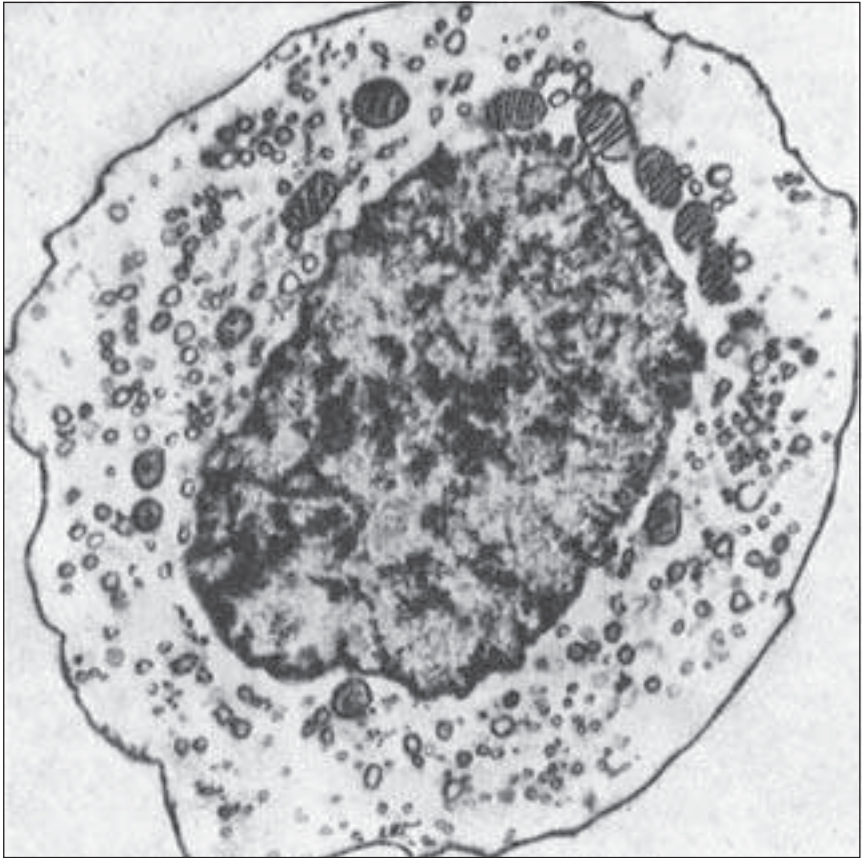
*Рис. 53.* Еозинофільний лейкоцит. Електронна мікрофотограма.  $\times 10\ 000$ : 1 — сегмент ядра; 2 — специфічна зернистість (гранули)



*Рис. 54.* Нейтрофільний гранулоцит. Електронна мікрофотограма.  $\times 10\ 000$ :  
1 — сегменти ядра; 2 — первинні гранули (лізосоми); 3 — вторинні гранули (специфічна зернистість); 4 — мікроворсинка



*Рис. 55.* Базофільний гранулоцит. Електронна мікрофотограма.  $\times 12\ 000$ :  
1 — сегмент ядра; 2 — гранули



*Рис. 56.* Моноцит. Електронна мікрофотограма.  $\times 2200$

### **Ситуаційні задачі**

1. На препараті мазка крові видно велику круглу клітину, цитоплазма якої забарвлена слабобазофільно, не містить специфічної зернистості, ядро світле, бобоподібної форми. Визначити, що це за клітина.

2. У хворого з глистною інвазією в аналізі крові виявлено підвищену кількість еозинофілів. Який механізм цього явища?

3. При обстеженні хворого в крові виявлено підвищену кількість юних і паличкоядерних нейтрофільних гранулоцитів. Як називається цей стан і чим він може бути зумовлений?



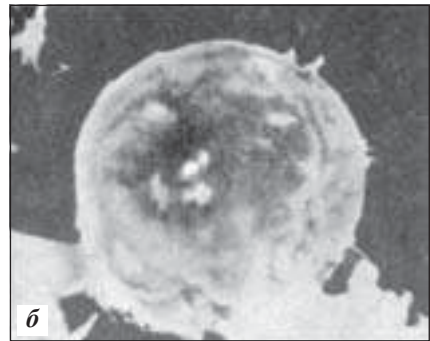
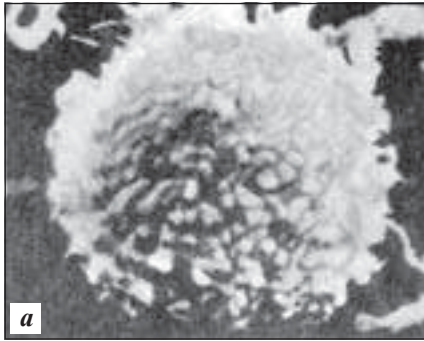


Рис. 57. В-лімфоцит (а) і Т-лімфоцит (б). Скануючий (растровий) електронний мікроскоп.  $\times 6000$ . (В. Г. Спектор, Д. А. Вілоугбі)

4. При аналізі крові у хворого виявлено підвищену кількість лейкоцитів у крові. Як називається цей стан і чим він може бути спричинений?

5. У мазку крові виявлено велику кількість нейтрофілів із статевим хроматином у вигляді барабанної палички. Яка статева приналежність організму?

### Приблизні екзаменаційні питання

1. Плазма крові, її склад. Характеристика білків плазми крові.
2. Еритроцити. Будова еритроцитів. Функції.
3. Особливості будови нейтрофільних гранулоцитів. Функції.
4. Особливості будови оксифільних та базофільних гранулоцитів. Функції.
5. Будова різних видів лімфоцитів. Т- і В-лімфоцити. Функція.
6. Лімфа, склад. Характеристика. Функції.
7. Гемограма. Лейкоцитарна формула.

### Гемоцитопоез

Гемоцитопоез (*haemocytopoiesis*) — це процес постійного утворення та розвитку формених елементів крові, внаслідок чого підтримується постійність їх кількісного та якісного складу.

Оскільки в результаті кровотворення компенсується природна втрата віджилих формених елементів, гемоцитопоез можна вважати процесом фізіологічної регенерації крові.

Розрізняють *ембріональний гемоцитопоез*, який відбувається в ембріональному періоді, і *постембріональний*, який є процесом фізіологічної регенерації крові.

### **Ембріональний гемоцитопоез**

Це процес утворення крові як тканини.

Починається ембріональне кровотворення на другому тижні внутрішньоутробного розвитку в стінці жовткового мішка, де з мезенхіми утворюються кров'яні островці, в центрі яких виникають стовбурові клітини крові. Периферійні клітини кров'яних островців випинаються, з'єднуються між собою, утворюючи ендотеліальну вистілку кров'яних судин. Кровотворення відбувається інтраваскулярно, при цьому утворюються первинні еритроцити — *мегалоцити*. Цей тип кровотворення має назву *мегалобластичного кровотворення*, він є характерним тільки для ембріонального періоду розвитку, але може виявлятися і в постнатальному періоді при деяких захворюваннях (злаякісні анемії). Паралельно з мегалобластичним у стінці жовткового мішка починається *нормобластичне кровотворення*, при якому з бластів утворюються вторинні еритробласти, які перетворюються на поліхроматофільні еритробласти, далі на нормобласти, з яких утворюються вторинні еритроцити (нормоцити). Водночас із бластів, розташованих екстраваскулярно (навколо судинних стінок) диференціюється невелика кількість гранулоцитів — нейтрофілів і еозинофілів. Частина стовбурових клітин залишається в недиференційованому стані і розноситься з кров'ю до різних органів зародка. Після редукції жовткового мішка основним кровотворним органом стає печінка.

**Кровотворення у печінці.** Закладка печінки відбувається приблизно на 3–4-му тижні ембріонального періоду, на 5-му тижні вона стає центром кровотворення. В печінці кровотворення відбувається *екстраваскулярно* за ходом капілярів, які врастають разом із мезенхімою всередину печінкових часток. Джерелом кровотворення у печінці є стовбурові клітини, які мігрували з жовткового мішка. З них утворюються бласти, які диференціюються у вторинні еритроцити. Водночас у печінці ут-

ворюються зернисті лейкоцити, головним чином нейтрофільні та еозинофільні. Окрім гранулоцитів, у печінці формуються гігантські клітини — *мегакаріоцити*. Кровотворення у печінці припиняється до кінця внутрішньоутробного періоду.

**Кровотворення в тимусі.** Закладка тимуса відбувається наприкінці 1-го місяця ембріонального періоду, на 7–8-му тижні епітелій тимуса починає заселятися стовбуровими клітинами крові, які диференціюються в лімфоцити тимуса. Збільшуючись кількісно, вони дають початок Т-лімфоцитам, які заселяють Т-зони периферійних органів кровотворення.

**Кровотворення у селезінці.** Селезінка закладається наприкінці 1-го місяця ембріонального розвитку. Із стовбурових клітин, які потрапляють до неї, відбувається екстравааскулярне утворення всіх видів формених елементів, тобто селезінка в ембріональному періоді є універсальним кровотворним органом. Утворення еритроцитів і гранулоцитів у селезінці досягає максимуму на 5-му місяці ембріонального розвитку, після чого в ній починає переважати лімфоцитопоез.

**Кровотворення в лімфатичних вузлах.** Перші лімфатичні вузли закладаються на 7–8-му тижні ембріогенезу, а основна їх маса розвивається на 9–10-му тижні. Водночас відбувається проникнення в лімфатичні вузли стовбурових кровотворних клітин, з яких на ранніх етапах розвитку диференціюються еритроцити, гранулоцити, мегакаріоцити. Перші лімфоцити з'являються протягом 8–15-го тижнів. Починаючи з 16-го тижня, в лімфатичні вузли масово надходять попередники Т- і В-лімфоцитів, що пригнічує диференціацію інших формених елементів крові.

Із клітин-попередників диференціюються лімфобласти (великі лімфоцити), середні і малі лімфоцити. Диференціація Т- і В-лімфоцитів відбувається у Т- і В-залежних зонах лімфатичних вузлів.

**Кровотворення в кістковому мозку.** На 2-му місяці ембріонального розвитку відбувається закладка кісткового мозку, на 12-му тижні з'являються перші гемопоетичні елементи. Основна маса гемопоетичних елементів складається з еритробластів і попередників гранулоцитів. Стовбурові клітини кісткового мозку дають початок розвитку всім форменим елементам крові.

## Постембріональний гемоцитопоез

Утворення і розвиток еритроцитів (еритроцитопоез), тромбоцитів (тромбоцитопоез), гранулоцитів (гранулоцитопоез), моноцитів (моноцитопоез) відбувається в гемопоетичній тканині червоного кісткового мозку (мієлоїдна тканина). Цей процес має назву *мієлопоез*.

Утворення та розвиток лімфоцитів і плазмоцитів відбуваються в кровотворній тканині, розташованій у селезінці, тимусі та лімфатичних вузлах (лімфоїдна тканина). Тому процес утворення цих клітин має назву *лімфопоез*.

Донині існувало безліч теорій кровотворення, які базувалися на виділенні однієї або кількох родоначальних клітин, з яких утворюються всі види зрілих формених елементів. Також існували поліфілетичні теорії кровотворення, згідно з якими існує дві (дуалістична), три (тріалістична) та більше похідних клітинних форм. Сьогодні вони мають тільки історичне значення.

Нині загально визнаною є унітарна теорія кровотворення, згідно з якою всі зрілі формени елементи крові є похідними однієї загальної клітини — родоначальниці.

Основні положення цієї теорії було сформульовано на початку ХХ ст. видатним російським гістологом О. О. Максимовим.

Вчений вважав, що існує спільна клітина — родоначальниця всіх зрілих формених елементів крові, що має морфологію малого лімфоцита.

Сьогодні всі ці припущення підтверджено численними експериментами, які базуються на нових методах дослідження і дають можливість отримувати клітинні колонії або кровотворні колонії в селезінці смертельно опромінених мишей. Результати цих досліджень стали основою сучасної унітарної теорії кровотворення, згідно з якою всі зрілі формени елементи крові є похідними єдиної клітини, яка здобула назву *стовбурової кровотворної клітини*.

У дорослих ссавців стовбурові кровотворні клітини переважно зосереджені в червоному кістковому мозку, їхня кількість — близько 50 клітин на  $10^5$  ядерних клітин, у селезінці — 3,5 клітини, серед лейкоцитів крові — 1,4 клітини. Загальна кількість стовбурових кровотворних клітин у людини дорівнює близько  $5 \cdot 10^{10}$ . Дослідження чистої фракції стовбурових клітин за допомогою електронного мікроскопа довело, що їхня ультраструктура нагадує ультраструктуру малого темного лімфо-

цита. Стовбутова клітина має округлу чи овальну форму, діаметром близько 8 мкм, ядерно-цитоплазматична рівновага зсунута в бік ядра. Ядро діаметром близько 5 мкм, овальної чи округлої форми, з щільними скупченнями хроматину під ядерною мембраною (маргінальний шар). Цитоплазма має вигляд тонкого обідка, містить багато поодиноких рибосом, невелику кількість мітохондрій, гранулярну ендоплазматичну сітку.

Головними ознаками стовбурової кровотворної клітини є такі:

— поліпотентність, тобто здатність до диференціації у напрямку всіх видів формених елементів;

— здатність до самопідтримки протягом часу, близького до терміну існування організму людини;

— кількість мітозів, які може здійснити одна клітина, може перевищувати 100;

— стовбурова клітина у фізіологічних умовах ділиться дуже рідко, перебуваючи в  $G_0$ -періоді клітинного циклу, незважаючи на високу здатність до проліферації;

— під дією несприятливих факторів (іонізуюче випромінювання, НВЧ-поле тощо) вона може дуже швидко розпочати поділ;

— стовбурові кровотворні клітини перебувають у стані постійної та інтенсивної репопуляції, тобто мігрують із одних кровотворних органів в інші.

Відповідно до сучасних уявлень про кровотворення, в усіх гістогенетичних рядах, які закінчуються утворенням зрілих формених елементів крові, виділяють такі класи клітин:

I клас — поліпотентні клітини-попередники, представлені стовбуровими кровотворними клітинами;

II клас — частково детерміновані клітини-попередники — напівстовбурові кровотворні клітини, потенція яких частково обмежена щодо подальшої їх диференціації, тобто з них можуть розвиватися не всі види формених елементів;

III клас — уніполярні клітини-попередники, здатні розвиватися тільки в одному напрямку під впливом певного виду гемопоетинів;

IV клас — морфологічно ідентифіковані проліферуючі клітини-попередники;

V клас — дозріваючі клітини, які втрачають здатність до мітотичного ділення;

VI — зрілі клітини, здатні до виходу в кров.

**Еритроцитопоез** (*erythropoiesis*) — процес утворення та дозрівання еритроцитів, який відбувається в червоному кістковому мозку.

Джерелом розвитку еритроцитів є стовбутова кровотворна клітина (I клас), яка під впливом специфічного мікрооточення стромы кісткового мозку в процесі поділу диференціюється в клітину-попередник мієлопоезу (II клас). Цю клітину ще називають колонієутворювальною одиницею гранулоцитів, еритроцитів, моноцитів, мегакаріоцитів (напівстовбутова кровотворна клітина), скорочено КУО—ГЕММ.

З цієї клітини утворюються більш детерміновані попередники двох видів:

— колонієутворювальна одиниця нейтрофільних гранулоцитів та еритроцитів (КУО—ГнЕ);

— колонієутворювальна одиниця мегакаріоцитів та еритроцитів (КУО—МгцЕ).

На наступному етапі відбувається утворення уніпотентної клітини-попередника — колонієутворювальної клітини еритроцитів (КУО—Е). Цей процес може відбуватися двома шляхами: з КУО—ГнЕ або з КУО—МгцЕ. Уніпотентну клітину еритропоезу ще називають еритропоетинчутливою клітиною, оскільки її подальша диференціація індукується еритропоетином, який виробляється у нирках. Еритропоетин посилює проліферацію еритропоетинчутливої клітини і її перетворення на проеритробласт, а також стимулює розвиток і розмноження еритроїдних клітин наступних стадій (рис. 58).

**Проеритробласти** — клітини IV класу еритроїдного ряду, округлої форми, діаметром 15–20 мкм.

Ядро велике, округлої форми, розташоване у центральній частині, має дрібносітчасту зернисту структуру, містить 1–3 ядерця.

Цитоплазма забарвлюється базофільно, містить багато рибосом, невелику центросому з двома центріолями, зерна феритину. Ядро оточене світлою перинуклеарною зоною. Проеритробласти діляться і перетворюються на базофільні еритробласти.

**Базофільні еритробласти** — клітини розміром 10–18 мкм.

Ядро містить хроматин, розміщений променеподібно (як спиці в колесі).

Цитоплазма має інтенсивне базофільне забарвлення внаслідок великої кількості РНК. У цих клітинах розпочинається синтез гемоглобіну.

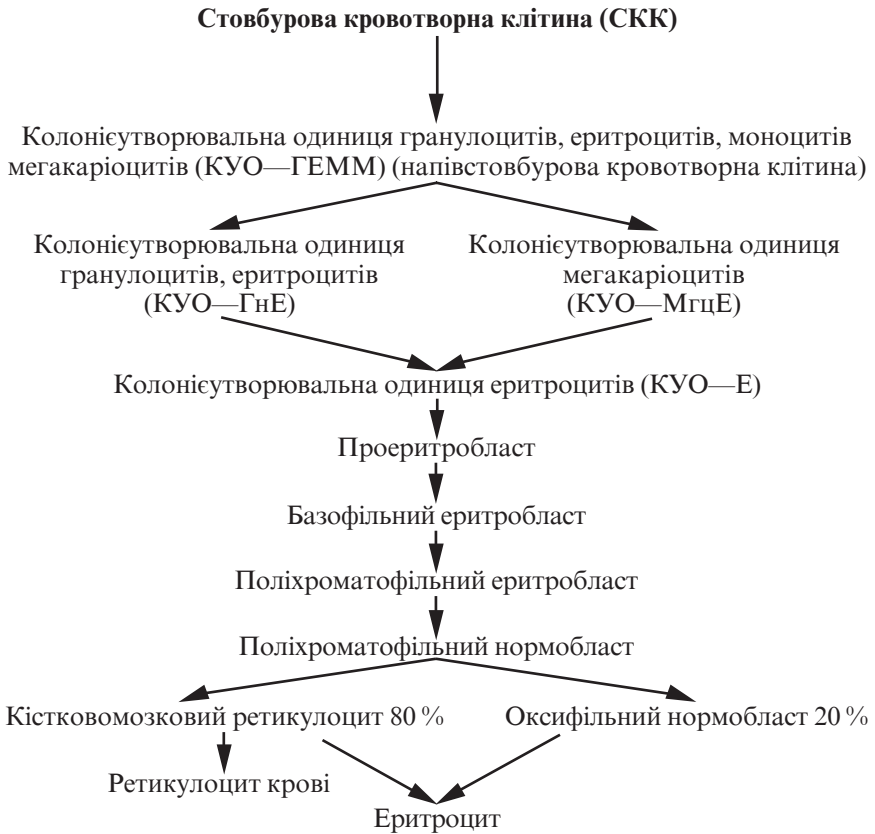


Рис. 58. Еритроцитопоез

Ці клітини діляться шляхом мітозу і, накопичивши певну кількість гемоглобіну, перетворюються на поліхроматофільні еритробласти.

**Поліхроматофільні еритробласти** — клітини розміром 10–14 мкм.

Ядро менших розмірів, щільне, з чіткою колесоподібною структурою хроматину. Ядерця не визначаються.

Цитоплазма забарвлюється поліхромно, тобто і кислим, і основним барвниками. Оксифілія зумовлена наявністю гемоглобіну, базофілія — РНК. Гемоглобін у цих клітинах може розташовуватися дифузно (весь цитоплазма забарвлюється в сіруватий колір), плямами або у вигляді обідка навколо ядра. Рибосом менше, феритин розташовується агрегатами. Ці кліти-

ни діляться мітозом і перетворюються на поліхроматофільні нормобласти.

**Поліхроматофільні нормобласти** — клітини розміром до 10 мкм.

Ядро ущільнюється, втрачає колесоподібне розміщення хроматину, стає пікнотичним і майже безструктурним.

Клітини втрачають здатність до ділення, 80 % з них втрачають ядро, перетворюються на кістковомозкові ретикулоцити, які продовжують накопичувати гемоглобін і протягом 36–44 год дозрівають у кістковому мозку, після чого у вигляді еритроцитів надходять у кров. Частина кістковомозкових ретикулоцитів залишає кістковий мозок, будучи не повністю насиченими гемоглобіном (це і є *ретикулоцити крові*). Решта 20 % поліхроматофільних нормобластів продовжують накопичувати гемоглобін, перетворюючись на *оксифільні нормобласти*, які втрачають ядро (шляхом виштовхування його з клітини або відриву від клітини ядерного фрагмента) і перетворюються на еритроцити.

Процес диференціації клітинних елементів еритропоезу відбувається протягом 100–140 год.

Клітини I, II і III класів у процесі їх ділення під час еритропоезу здійснюють 10–15 мітозів, а морфологічно визначені клітини еритроїдного класу — 5–6 мітозів. Із кожного проеритробласта утворюється 30–60 еритроцитів, процес їхнього утворення триває 6–8 днів. Загальна кількість еритроїдних клітин у кістковому мозку становить  $3 \cdot 10^{11}$ .

**Гранулоцитопоез** (*granulocytogenesis*) — це процес утворення і розвитку гранулоцитів, що відбувається в червоному кістковому мозку.

Початковою клітиною гранулоцитопоезу є стовбурова кровотворна клітина червоного кісткового мозку і клітина-попередник мієлопоезу, які аналогічні описаним вище у розвитку еритроцитів. Це клітини I та II класу.

Наступним етапом є утворення більш детермінованої клітини-попередника гранулоцитів і моноцитів-макрофагів, колонієутворювальної одиниці гранулоцитів і моноцитів (КУО—ГМ). Із цієї клітини в процесі розвитку гранулоцитів утворюються уніпотентні попередники (III клас):

— базофілів — колонієутворювальні одиниці базофілів (КУО—Б);

— еозинофілів — колонієутворювальні одиниці еозинофілів (КУО—Ео);



— нейтрофілів — колонієутворювальні одиниці нейтрофілів (КУО—НГ).

Окрім перерахованого, уніпотентна клітина-попередник нейтрофілів може утворюватися також із колонієутворювальної одиниці нейтрофілів і еритроцитів (КУО—НГЕ).

Подальшу диференціацію клітин цього ряду стимулює гормон *гранулопоетин* (рис. 59).

**Мієлобласти** (*myeloblastus*) — великі клітини (до 20 мкм), що мають кругле ядро, розташоване в центрі, яке займає більшу частину клітини.

Ядро ніжно-сітчастої структури, на відміну від еритроblastів, не має зерен хроматину, містить від 2 до 5 ядерців.

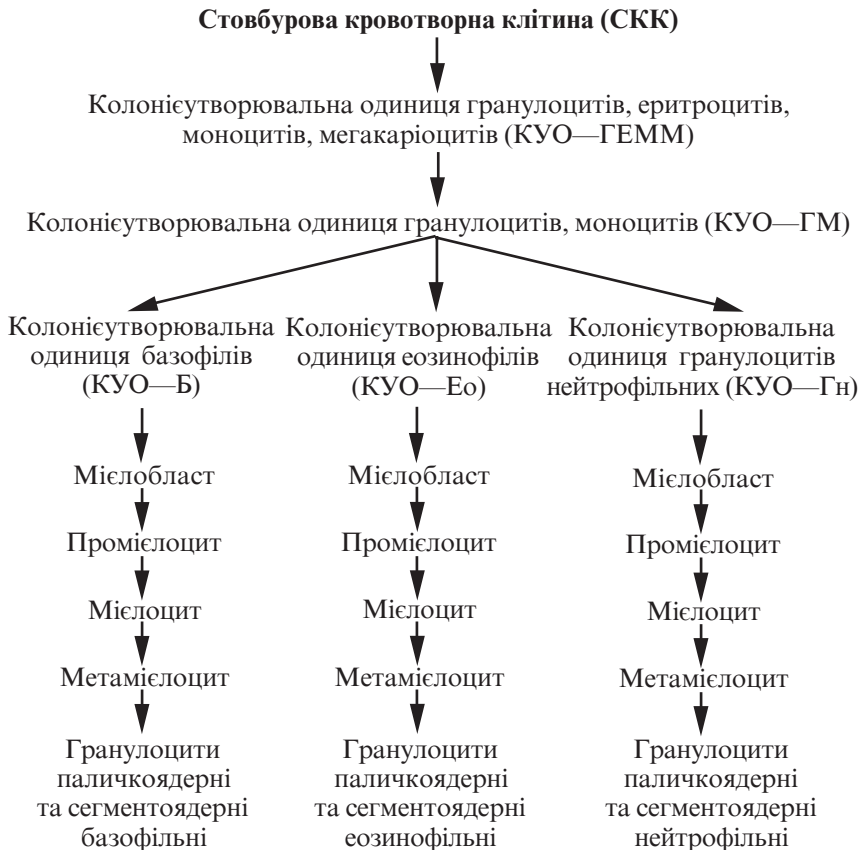

Рис. 59. Гранулоцитопоез

Цитоплазма мієлобластів базофільна, містить багато рибосом, мітохондрій, можна виявити неспецифічну азурофільну зернистість. Поблизу ядра розташовується центросома.

Мієлобласти діляться шляхом мітозу, перетворюючись на промієлоцити.

**Промієлоцити** (*promyelocytus*) — клітини розміром 12–20 мкм.

Ядро овальної форми, хроматин конденсований на периферії.

Цитоплазма містить багато розширених канальців гранулярної та агранулярної ендоплазматичної сітки, збільшену кількість вакуолей, комплекс Гольджі, який формується, багато мітохондрій. Формується зернистість, залежно від її характеру розрізняють три типи цих клітин — базофільні, еозинофільні та нейтрофільні.

Промієлоцити здійснюють один мітоз, внаслідок чого перетворюються на мієлоцити.

**Мієлоцити** (*myelocytus*) — клітини розміром від 8,0 до 12,0 мкм (нейтрофільні, еозинофільні, базофільні).

Ядро округлої форми, розташоване ексцентрично, містить щільні хроматинові тяжі, які чергуються зі світлими ділянками, ядерець немає.

Цитоплазма слабобазофільна або слабоеозинофільна, в ній зростає кількість специфічних зерен, накопичуються специфічні зерна, є добре розвинутий комплекс Гольджі, велика кількість розширених канальців гранулярної ендоплазматичної сітки; мітохондрій мало.

Ці клітини діляться шляхом мітозу двічі, перетворюючись на метамієлоцити.

**Метамієлоцити** (*metamyelocytus*) — це клітини округлої форми діаметром близько 8,0 мкм.

Ядро бобоподібної форми, ядерно-цитоплазматичний індекс зсунутий у бік цитоплазми.

Цитоплазма містить велику кількість специфічних гранул, добре розвинені органели.

Існує три види цих клітин — базофільні, еозинофільні та нейтрофільні. Метамієлоцити вже не діляться, тому належать до класу клітин, які дозрівають (V клас). Метамієлоцити можуть потрапляти до периферійної крові, тоді їх називають *юніми*.

Шляхом зміни форми ядра з метамієлоцитів утворюються паличкоядерні та сегментоядерні гранулоцити.

**Моноцитопоез** (*monocytopoiesis*) — це процес утворення й розвитку моноцитів.

Клітини-попередники моноцитів перших двох класів було описано вище. З клітини-попередника гранулоцитів і моноцитів, макрофагів утворюється уніпотентна клітина-попередник моноцитів, або колонієутворювальна одиниця моноцитів (КУО—М, III клас) (рис. 60).

**Моноцитобласт** (*monocytoblastus*) — це велика клітина розміром близько 22,0 мкм, яка містить кругле ядро з вузьким обідком цитоплазми.

Ця клітина в процесі ділення диференціюється в *промоноцит*, який перетворюється на *моноцит*.

У процесі розвитку клітина зазнає таких змін: збільшується кількість цитоплазми, зменшується її базофілія, ядро набуває бобоподібної форми. Ядерно-цитоплазматичне співвідношення моноцита дорівнює 1:1.

Моноцити при цьому не є кінцевою стадією диференціації цього ряду, вони перетворюються в подальшому на макрофаги (гістіоцити — макрофаги) сполучної тканини.

На шляху від моноцитобласта до макрофага відбувається 7–8 мітозів.

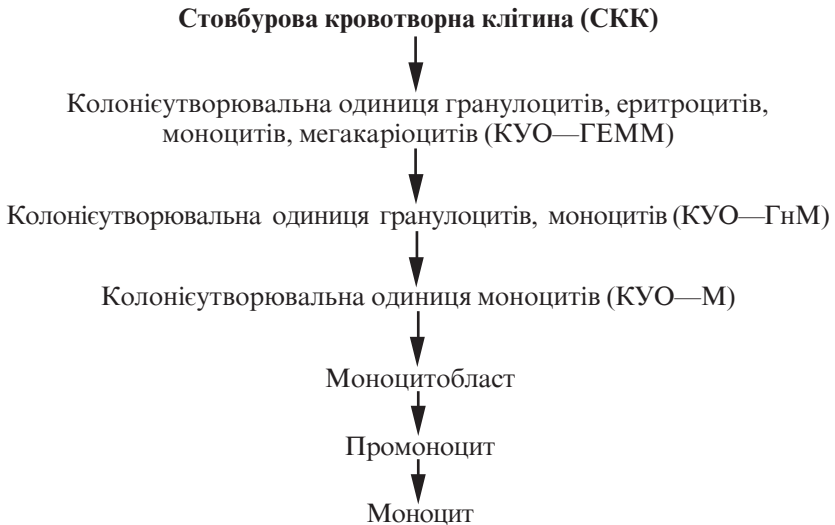

Рис. 60. Моноцитопоез

**Тромбоцитопоез** (*trombocytopoesis*) — це процес утворення та розвитку тромбоцитів, який складається з кількох послідовних стадій (рис. 61).

Уніпотентний попередник утворення тромбоцитів — це колонієутворювальна одиниця мегакаріоцитів (КУО—МГЦ), або тромбопоетинчутлива клітина.

**Мегакаріобласт** (*megacaryoblastus*) є наймолодшою морфологічно розрізняваною клітиною тромбоцитопоезу, округлої форми, розміром 25,0–40,0 мкм.

Ядро містить рівномірно розподілений хроматин, 1–3 ядерця.

Цитоплазма базофільна, має дві зони: перинуклеарну, яка містить органели, та периферійну, пронизану угнутостями плазмолемми, які утворюють складні демаркаційні трубочки.

З мегакаріобласта утворюється промегакаріоцит.

**Промегакаріоцит** (*promegacaryocytus*) — це клітина розміром 40–80 мкм.

Ядро велике, починається його сегментація та огрубіння структури.

Цитоплазма менш базофільна, містить азурофільну зернистість, трубочки демаркаційної системи з'являються не тіль-

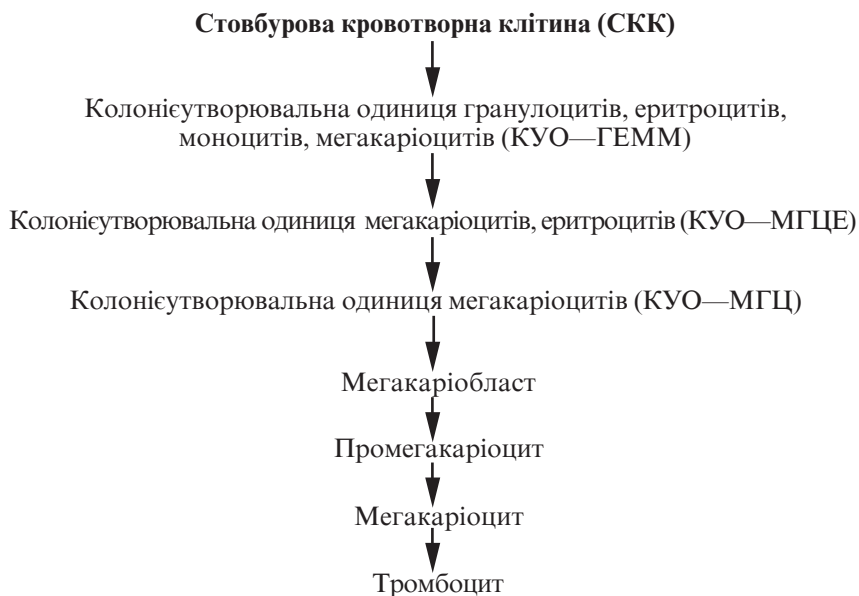


Рис. 61. Тромбоцитопоез

ки на периферії, а й у середній зоні цитоплазми. Промегакаріоцит диференціюється в подальшому в мегакаріоцит.

**Мегакаріоцит** (*megacaryocyte*) — найбільша клітина червоного кісткового мозку, розміром від 50,0–70,0 до 100,0 мкм.

Ядро поліморфне, фрагментоване із заглибленнями та вирізами, структура його грубосітчаста, ядерець немає.

Цитоплазма базофільна, містить азурофільну зернистість. За ходом демаркаційних трубочок цитоплазма розбивається на невеликі фрагменти, які відокремлюються від клітини та перетворюються на кров'яні пластинки. З однієї клітини може утворитися 3–4 тис. тромбоцитів.

Характерною особливістю мегакаріоцитів є те, що вони поліплоїдні, причому кількість хромосомних наборів у них може сягати 32–64. Поліплоїдизація цих клітин полягає в тому, що на шляху їх утворення з мегакаріобластів не відбувається поділу, а здійснюється 4–5 ендомітозів, внаслідок чого збільшується об'єм ядра та цитоплазми.

**Лімфоцитопоез** (*lymphocytopoiesis*) — процес утворення та розвитку лімфоцитів, який також складається з кількох послідовних етапів.

Відповідно до положень унітарної теорії кровотворення, джерелом розвитку лімфоцитів є стовбутова кровотворна клітина I класу (СКК), з якої утворюється клітина-попередник лімфопоезу II класу. У подальшому розвиток цієї клітини відбувається у двох напрямках у відповідності з двома різновидами лімфоцитів — Т- і В-. В обох випадках утворюються уніпотентні попередники, які через лімфобласти (Т і В) перетворюються на Т- і В-лімфоцити.

Особливістю цих процесів є те, що зрілі клітини не є кінцевими елементами, їх подальший розвиток залежить від наявності антигенів. Тоді вони переходять у бластні форми і починають поділ. Цей, так званий антигензалежний процес диференціації лімфоцитів, відбувається у периферійних кровотворних органах — селезінці та лімфатичних вузлах (рис. 62).

Уважно ознайомившись з ілюстраціями (рис. 63–65), ви поглибите свої знання з гемоцитопоезу.

## Контрольні питання

1. Ембріональне кровотворення та його характеристика.
2. Постембріональне кровотворення.

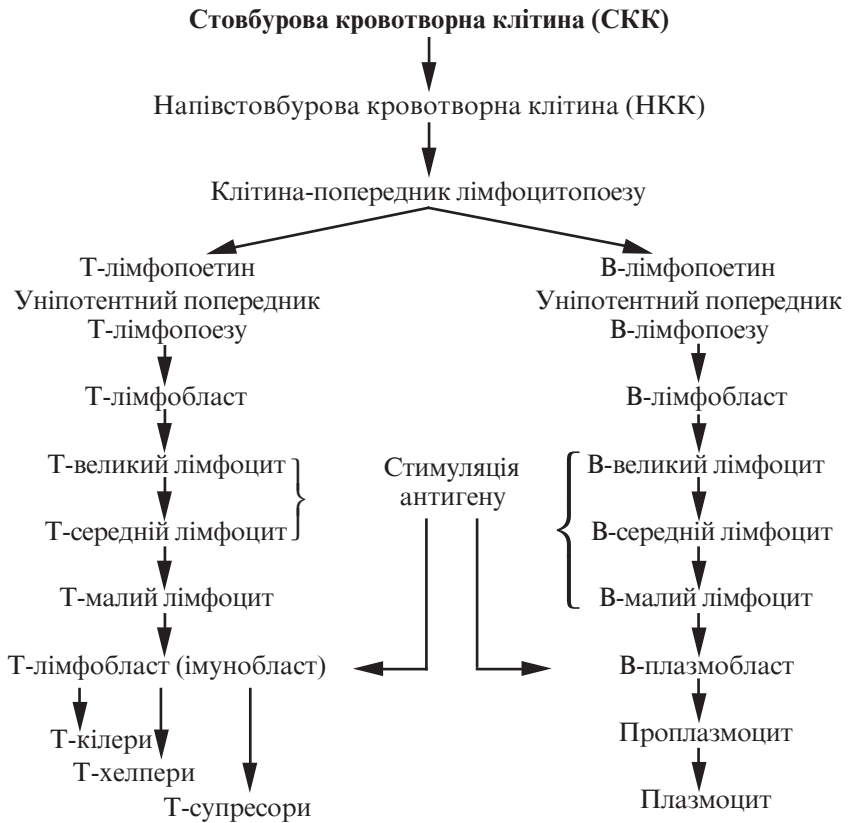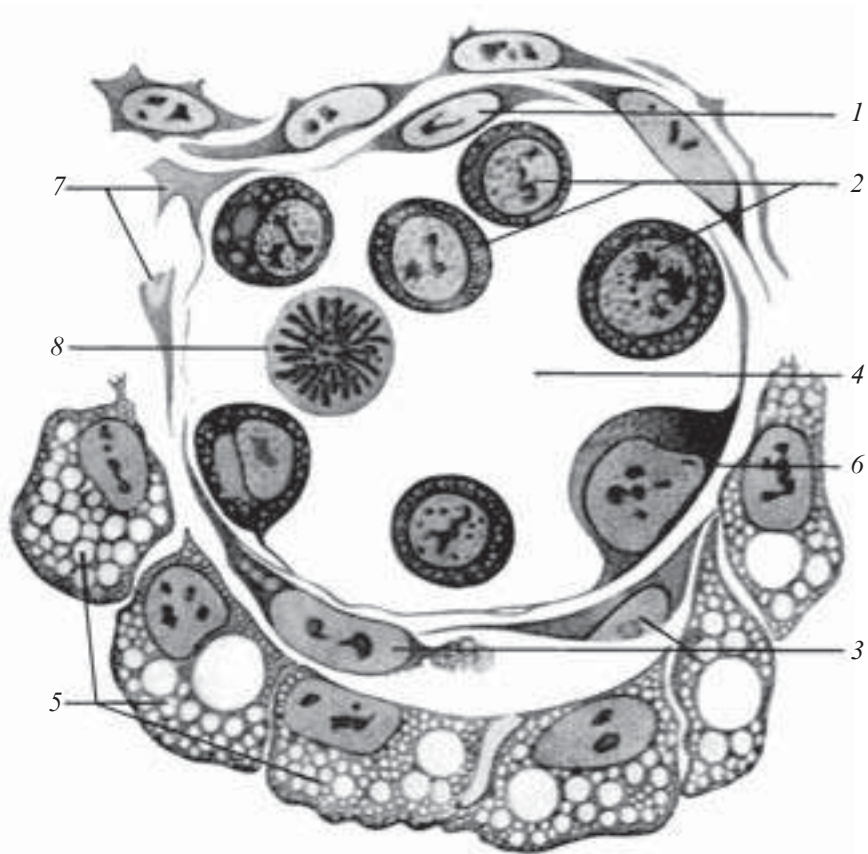


Рис. 62. Лімфоцитопоез та імуноцитопоез

3. Характеристика стовбурових, напівстовбурових та уніпотентних клітин.
4. Характеристика еритроцитопоезу.
5. Характеристика гранулоцитопоезу.
6. Характеристика моноцитопоезу.
7. Характеристика тромбоцитопоезу.
8. Характеристика лімфоцитопоезу.

### Ситуаційні задачі

1. Якщо в базофільному еритробласти пригнітити біосинтез білка, який специфічний білок не буде утворюватися? Чи можлива подальша диференціація клітини?



*Рис. 63.* Ембріональний гемоцитопоез. Поперечний зріз кров'яного острівця 8 1/2 -денного зародка кролика:

1, 6 — ендотелій; 2 — первинні кров'яні клітини; 3, 7 — мезенхімні клітини; 4 — просвіт судини; 5 — епітелій ентодерми; 8 — мітоз первинної кров'яної клітини

2. При експериментальних дослідженнях із червоного кісткового мозку виділяли клітини еритробластичного ряду, в яких в основному закінчився синтез гемоглобіну. Які клітини виділено?

3. Якщо в ранньому неонатальному періоді пригнітити функцію тимуса, який вид гемопоезу порушується?

### **Приблизні екзаменаційні питання**

1. Основні етапи ембріонального кровотворення.

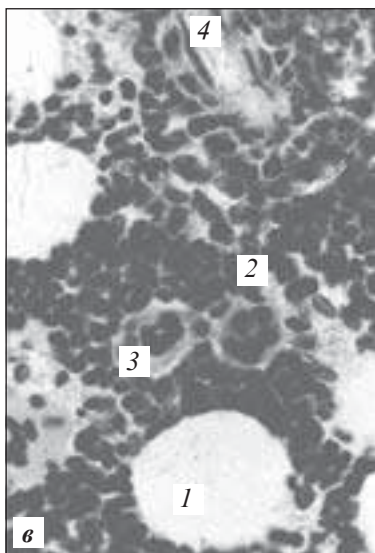
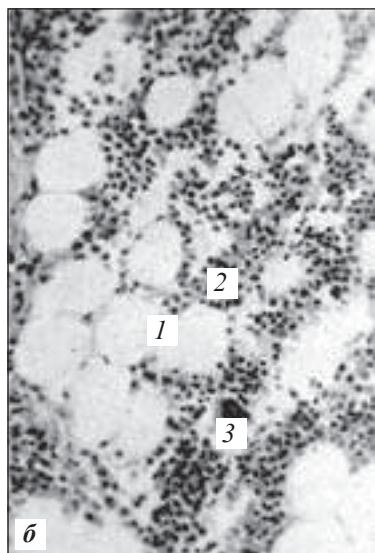
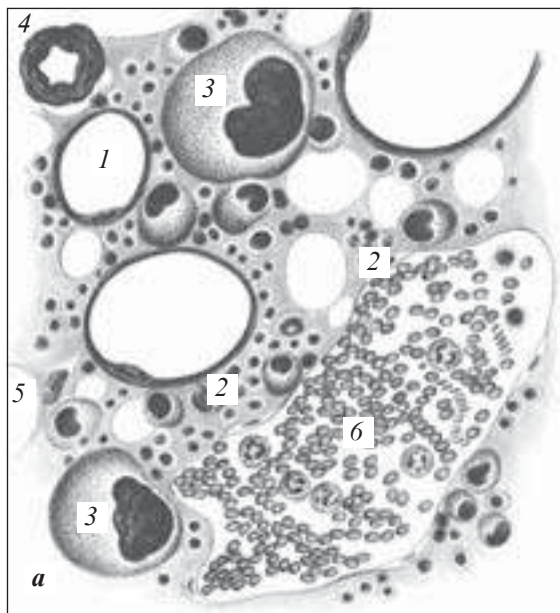



Рис. 64. Червоний кістковий мозок:  
*a* — схема; *б* — забарвлення гематоксилін-еозином; *в* — фрагмент *б*;  
 1 — жирові клітини; 2 — острівці кровотворних клітин; 3 — мегака-  
 ріоцит; 4 — артерія; 5 — стромальна клітина; 6 — кровоносний синусої-  
 дний капіляр (за О. В. Волковою)





*Рис. 65.* Еритробластичний острівець кісткового мозку миші. Електронна мікрофотограма.  $\times 2376$  (за Є. І. Заболотних). У безпосередньому зв'язку з макрофагом (*M*) перебуває пізній поліхроматофільний проеритроцит (*II*), який має нерівну поверхню та «пори». Видно довгий відросток ретикулярної клітини (показаний стрілкою)

2. Постембріональне кровотворення. Теорії кровотворення. Загальна схема.
3. Характеристика еритропоезу та тромбоцитопоезу.
4. Характеристика гранулоцитопоезу.
5. Лімфоцитопоез і моноцитопоез.

## СПОЛУЧНІ ТКАНИНИ

---

Сполучні тканини (*textus conectivus*) — це велика група тканин організму, які розвиваються з мезенхіми і характеризуються наявністю великої різноманітності клітинних елементів, добре розвиненою міжклітинною речовиною, що складається з волокон та основної аморфної речовини.

Сполучні тканини здійснюють життєзабезпечення всіх органів і систем в організмі, оскільки поряд із виконанням механічних — опорна та формоутворювальна — функцій беруть активну участь у найважливіших процесах внутрішнього обміну: підтримці гомеостазу, механічному і біологічному захисті, трофіці, депонуванні речовин, транспортних і пластичних (регенерація) процесах. Така спеціалізація забезпечує сполучним тканинам провідну роль у реалізації практично всіх фізіологічних та адаптаційно-компенсаторних процесів, тому патологічні зміни в них неминуче призводять до порушень морфофункціонального статусу всього організму.

Залежно від будови та функціонального призначення сполучні тканини поділяють на кілька груп (рис. 66).

### Власне сполучна тканина

Сполучні тканини поділяються на волокнисті та сполучні тканини зі спеціальними властивостями.

**Міжклітинна речовина** (*substantia intercellularis*) сполучної тканини складається з основної, чи аморфної, речовини і волокон.

**Основна речовина** (*substantia fundamentalis*) — це драглеподібне гідрофільне середовище, що містить вуглеводні сполуки — *глікозаміноглікани*, такі як гіалууронова кислота й хондроїтинсульфати. Вони зумовлюють консистенцію та функціональні особливості основної речовини. Окрім зазначених компонентів, до складу основної речовини входять ліпіди, альбу-

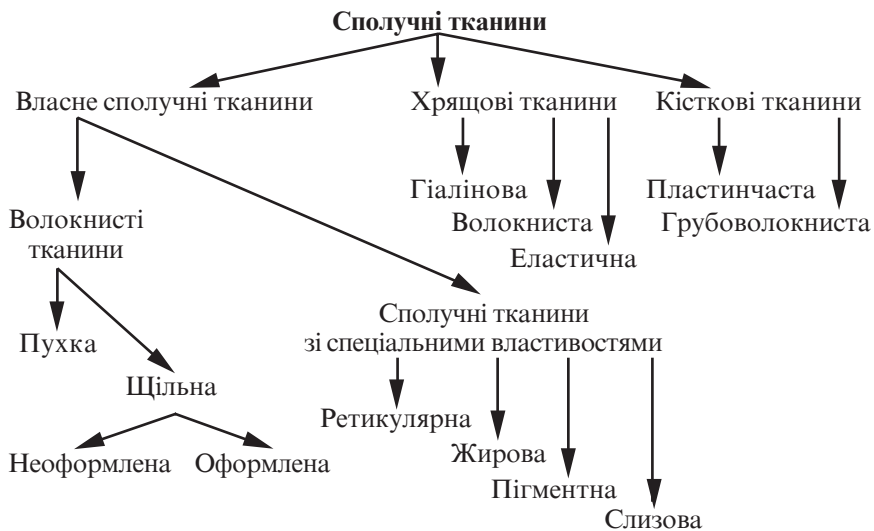


Рис. 66. Класифікація сполучної тканини

міни та глобуліни крові, мінеральні речовини (солі натрію, калію, кальцію та ін.)

Кількість основної речовини у різних ділянках сполучної тканини неоднакова. Поблизу капілярів і дрібних судин у ділянках, що містять жирові прошарки, основної речовини мало, а на межі з тканинами іншого походження, наприклад, з епітелієм, її багато. В дитячому віці основної речовини більше, ніж у зрілому та літньому.

Аморфний компонент міжклітинної речовини бере участь у метаболізмі води, регулюванні іонного складу, зв'язуванні клітин і волокон, адгезії клітин тощо.

Фізико-хімічний стан міжклітинної речовини значною мірою визначає функціональні особливості сполучної тканини. Чим щільніша міжклітинна речовина, тим сильніше виражені механічна й опорна функції. Трофічна функція, навпаки, краще забезпечується міжклітинною речовиною напіврідкої консистенції, завдяки протеогліканам аморфного компоненту міжклітинної речовини, яким властива гідروفільність.

**Волокна міжклітинної речовини** поділяються на колагенові та еластичні.

**Колагенові волокна** (*fibra collagenosa*) визначають міцність сполучної тканини.

Внутрішня структура колагенового волокна визначається фібрилярним білком-колагеном. Молекула колагену складається з трьох поліпептидних ланцюгів, скручених у спіраль. За хімічним складом та деякими іншими властивостями розрізняють 12 типів колагену.

*Колаген I типу* характерний головним чином для сполучної тканини шкіри, кісток, рогівки ока, склери, стінки артерій.

*Колаген II типу* характерний для гіалінового та фіброзного хрящів, склоподібного тіла.

*Колаген III типу* характерний для дерми шкіри плода, стінки великих кровоносних судин, ретикулярних волокон.

*Колаген IV типу* міститься в базальних мембранах, у капсулі кришталика.

*Колаген V типу* міститься навколо синтезуючих його клітин фібробластів, ендотеліальних і гладких м'язових клітин у вигляді екзоцитоскелета.

*Колаген VI–XII типів* вивчений недостатньо.

Колагенові волокна бувають трьох видів: власне колагенові, ретикулярні та преколагенові.

Власне колагенові волокна мають високу міцність та малу розтяжність. Вони складаються з колагену I типу, на електронних мікрофотограмах помітна поперечна посмугованість із періодичністю 64 нм (див. рис. 73).

*Ретикулярні волокна* (*fibrae reticularis*) трапляються в ретикулярній тканині, а також утворюють опорний каркас залозистих і м'язових клітин. Вони складаються з колагену III типу, здатні реагувати з сіллю срібла, тому дістали також назву аргірофільних.

Преколагенові волокна — незрілі колагенові волокна, які складаються з попередника колагену — проколагену.

**Еластичні волокна** (*fibra elasticae*) надають тканинам еластичності, тобто здатності розтягуватися і після цього повертатися до початкової форми та довжини. За своєю міцністю еластичні волокна поступаються колагеновим.

Основним хімічним компонентом еластичних волокон є глобулярний білок еластин, який синтезується фібробластами. Найбільш зрілі еластичні волокна містять близько 90 % білка еластину.

Крім зрілих еластичних волокон, розрізняють незрілі елауїнові та окситаланові волокна.

### **Клітини сполучної тканини**

У сполучній тканині розрізняють кілька видів клітин, гетерогенних за своїм походженням: фібробласти, макрофаги, плазмоцити, тканінні базофіли (тучні клітини), адипоцити, пігментоцити, ретикулярні клітини, адвентиційні клітини, перицити судин (рис. 67, 69, 70).

Також у сполучній тканині трапляються лейкоцити, які мігрували сюди з крові.

**Фібробласти, фібробластоцити** (*fibroblastocytus*) — це клітини, що продукують білки (тропоколаген, еластин, фібронектин) та глікозаміноглікани, з яких відбувається формування волокон та основної речовини. Розвиваються в ембріогенезі з мезенхімних клітин, а після народження — зі стовбурових.

За ступенем диференціації та функціональної активності фібробласти поділяються таким чином:

— напівстовбурові клітини-попередники;

— малоспеціалізовані (юні) фібробласти — це маловідростчасті клітини з округлим або овальним ядром та невеликим ядрцем, базофільною цитоплазмою, яка містить РНК і велику кількість вільних рибосом. Розмір клітин не перевищує 20–25 мкм;

— спеціалізовані (зрілі) фібробласти — це активно функціонуючі клітини, розмір яких може сягати 40–50 мкм. Містять овальні світлі ядра, мають 1–2 ядерця. Цитоплазма слабобазофільна, має добре розвинену гранулярну ендоплазматичну сітку, яка місцями контактує з цитолемою, комплекс Гольджі у вигляді цистерн і пухирців розподілений по всій клітині. Мітохондрії та лізосоми розвинуті помірно;

— фіброцити — дефінітивні форми фібробластів, це клітини веретеноподібної форми з крилоподібними відростками. Містять невелику кількість органел, вакуолей, ліпідів і глікогену. Синтез колагену та інших речовин у цих клітинах різко знижений.

З діяльністю фібробластів пов'язане утворення основної речовини і волокон, загоєння ран, розвиток рубцевої тканини, утворення сполучнотканинної капсули навколо чужорідного тіла.

Окрім згаданих форм, розрізняють також фіброкласти, які беруть участь у руйнуванні колагенових волокон, і міофібробласти, які відіграють роль у контрактації (скороченні та зменшенні площі) ран.

**Макрофаги** (*macrophagocytus*) — блукаючі, активно фагоцитуючі клітини, багаті на органели для внутрішньоклітинного перетравлення поглиненого матеріалу і синтезу антибактеріальних й інших біологічно активних речовин (піроген, інтерферон, лізоцим тощо). Макрофаги утворюються із стовбурової гемопоетичної клітини. За ступенем зрілості в сполучній тканині розрізняють моноцитодні, перехідні та зрілі макрофаги. Для макрофагів характерними є велика кількість лізосом у цитоплазмі і наявність великої кількості мікрровиростів цитоплазми.

**Тканинні базофіли**, або тучні клітини (*granulocytus basophilus textus*), — це клітини, які синтезують, накопичують і секретують ряд біологічно активних речовин, таких як гепарин, серотонін, гістамін, дофамін та ін. Для тучних клітин характерною є наявність у цитоплазмі специфічної зернистості. Ці клітини є регуляторами місцевого гомеостазу сполучної тканини і беруть участь у зниженні коагуляції крові, підвищенні проникності гематотканинного бар'єру, в процесі запалення, імуногенезу та ін.

**Плазмоцити** (*plasmocytus*) — це клітини, які формуються з В-лімфоцитів і беруть участь у реакціях гуморального імунітету, виробляючи антитіла (гаммаглобуліни) проти чужорідних білків, мікроорганізмів та їхніх токсинів.

Цитоплазма цих клітин містить добре розвинену гранулярну ендоплазматичну сітку і комплекс Гольджі.

**Адипоцити**, або жирові клітини (*adipocytus*), — це клітини, здатні накопичувати великі кількості резервного жиру, який бере участь у трофіці, енергоутворенні та метаболізмі води. Адипоцити розташовуються групами, рідше поодиночки, як правило, поблизу кровоносних судин. Накопичуючись у великих кількостях, ці клітини утворюють жирову тканину.

Форма цих клітин кулеподібна. Зріла клітина, як правило, містить одну велику краплю нейтрального жиру, що займає центральну частину клітини й оточується тонким цитоплазматичним обідком, у потовщеній частині якого міститься ядро.

**Пігментоцити** (*cellula pigmentosa*) — це клітини, які містять у своїй цитоплазмі пігмент меланін. Пігментоцити (меланоцити) мають короткі відростки мінливої форми.

**Ретикулярні клітини** (*reticulocytus*) — це клітини, які є аналогами фібробластів ретикулярної тканини кровотворних органів, вони продукують ретикулярні волокна.

**Адвентиційні клітини** — це малодиференційовані клітини фібробластичного ряду, що розташовані уздовж кровоносних судин. Вони мають сплющену або веретеноподібну форму зі слабобазофільною цитоплазмою, овальним ядром і слаборозвинутими органелами.

**Перицити** (*pericytus*) — відростчасті клітини, що прилягають ззовні до артеріол, капілярів та венул.

**Лейкоцити** (*leucocytus*) різних видів — виходять із кровоносних судин і виконують у сполучній тканині захисні функції.

## Препарати для вивчення

**Препарат 17.** Пухка волокниста неоформлена сполучна тканина. Плівковий препарат (рис. 67).

**Мале збільшення.** Знайти найбільш прозору ділянку препарату.

**Велике збільшення.** На фоні прозорої аморфної речовини добре видно клітини і волокна. Необхідно знайти фібробласти, які характеризуються відростчастою формою, невиразними контурами та світлим овальним ядром. Макрофаги відрізняються більш дрібними і темними ядрами округлої форми, більш темною вакуолізованою цитоплазмою з чітко окресленим неправильним контуром. Плазмоцити округлої форми, ядро розташоване ексцентрично, містить конденсований хроматин, поруч з ядром розташована незабарвлена ділянка цитоплазми (так званий дворик, або сфера).

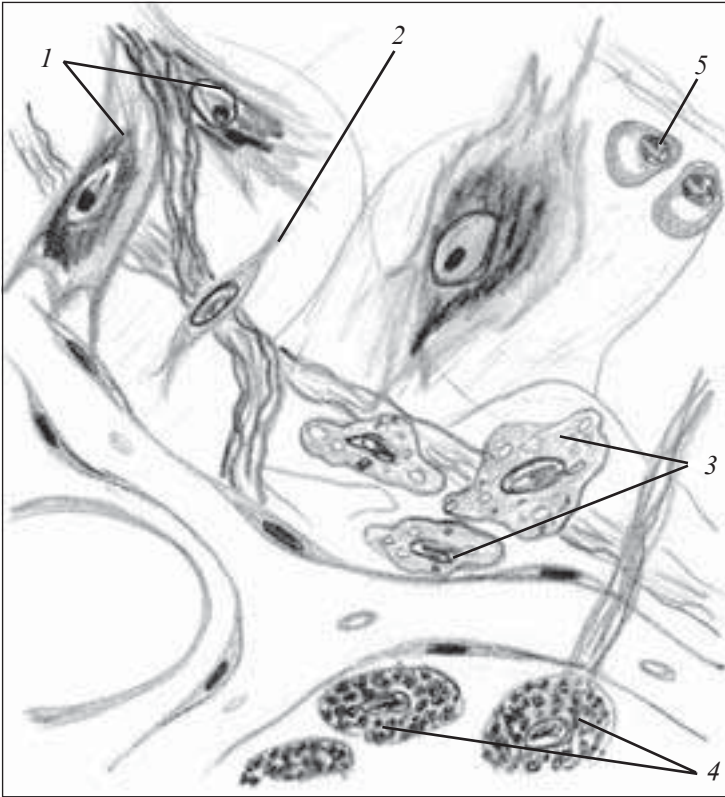
Необхідно зарисувати кожну клітину окремо.

На рисунку позначити: 1) фібробласт і в ньому: а) відростки; б) ядро; 2) макрофаг і в ньому: а) вакуолі; б) ядро; 3) плазмоцит і в ньому: а) ядро; б) хроматин; в) «дворик».

**Препарат 18.** Пухка волокниста сполучна тканина. Зріз підшкірної клітковини (рис. 68).

**Мале збільшення.** Знайти великі клітини, розташовані за ходом кровоносних судин. Їхня цитоплазма заповнена фіолетовими гранулами.

**Велике збільшення.** Тучні клітини мають округлу форму. Ядро розташоване в центрі клітини, забарвлене ортохроматич-



*Рис. 67.* Пухка волокниста неоформлена сполучна тканина. Плівковий препарат. Забарвлення залізним гематоксиліном.  $\times 600$ :

1 — фібробласти; 2 — фіброцит; 3 — макрофаги; 4 — лаброцити; 5 — плазмоцити

но азуром у блакитний колір. Гранули в цитоплазмі забарвлені метахроматично у ліловий колір.

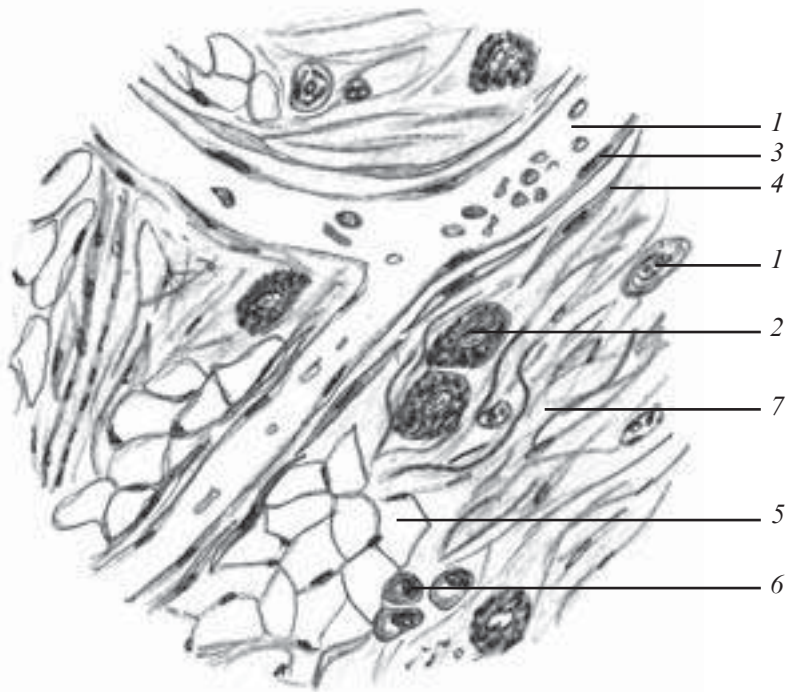
Зарисувати тучну клітину.

На рисунку позначити: 1) гранули; 2) ядро.

### **Контрольні питання**

1. Сполучні тканини. Загальна характеристика. Класифікація.
2. Морфофункціональна характеристика пухкої волокнистої сполучної тканини.

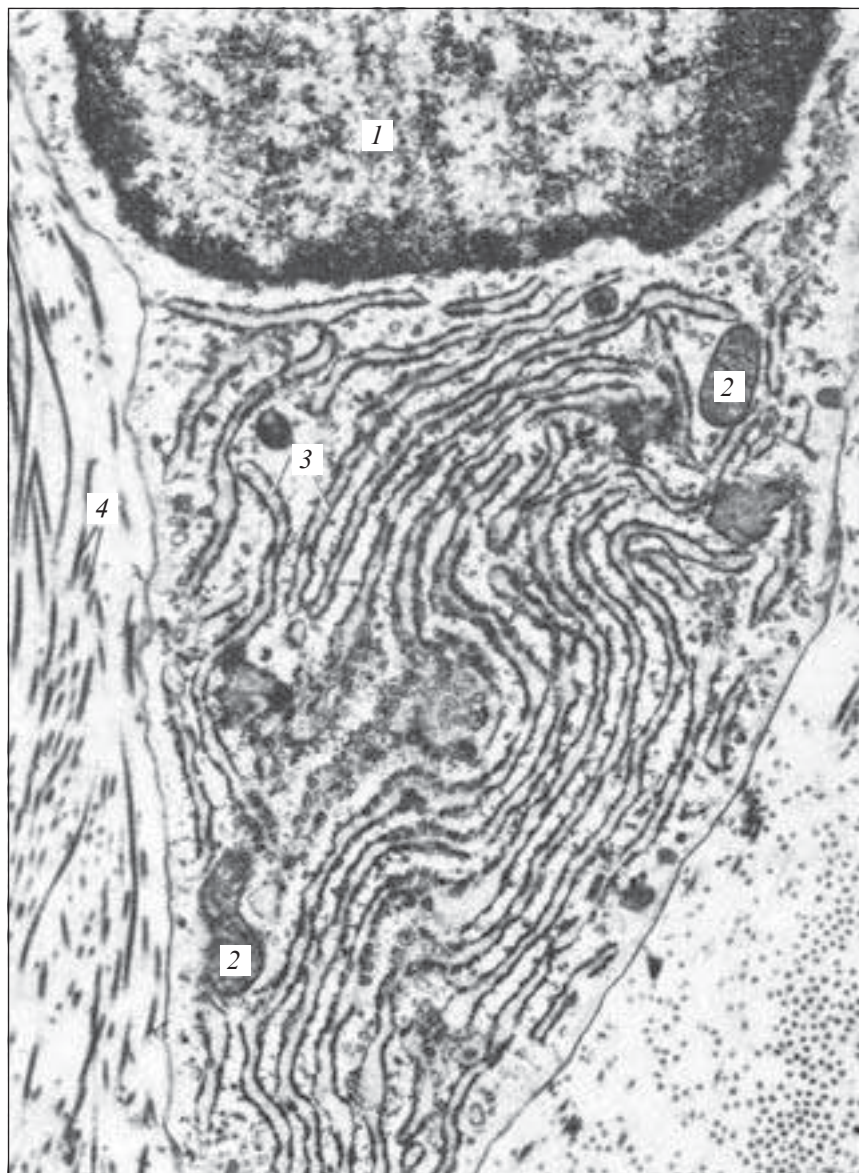




*Рис. 68.* Пухка волокниста сполучна тканина. Зріз підшкірної клітковини. Забарвлення азур II-еозином.  $\times 400$ :

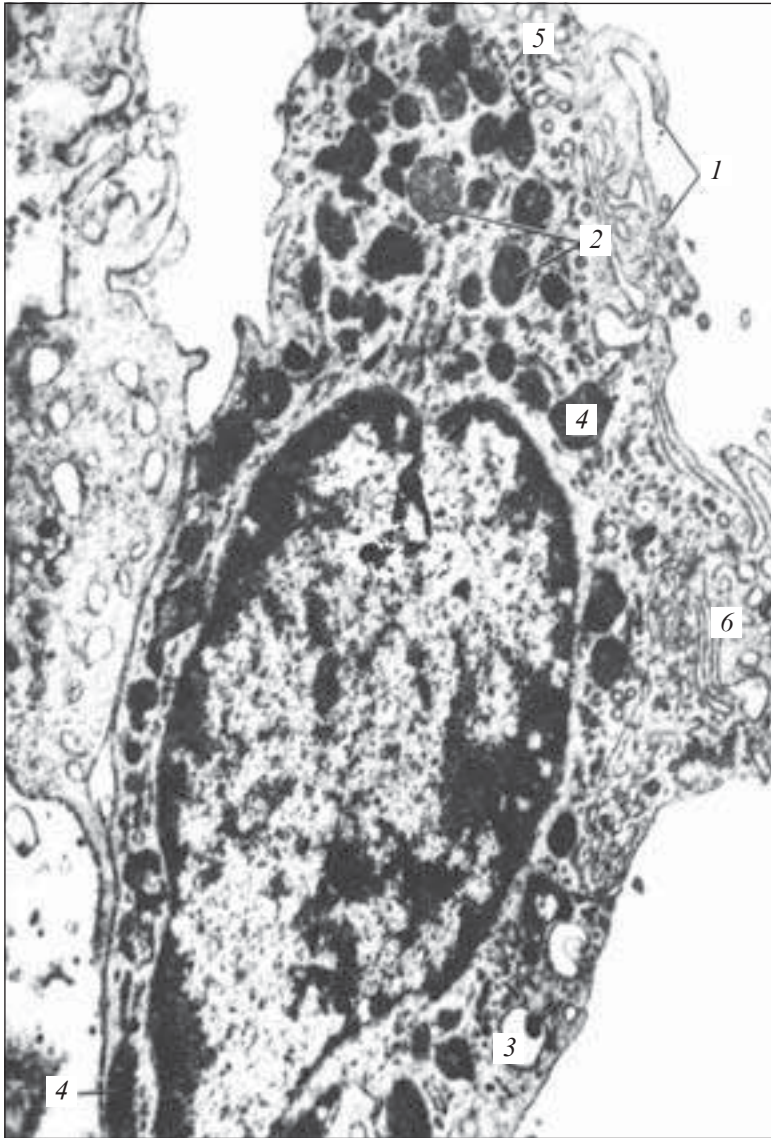
1 — судини; 2 — тучні клітини; 3 — ендотеліальні клітини; 4 — адвентиційні клітини; 5 — жирові клітини; 6 — плазматичні клітини; 7 — колагенові волокна

3. Клітини пухкої сполучної тканини.
4. Джерела розвитку, будова та функції:
  - а) фібробластів, фіброцитів, фіброкластів, міофібробластів;
  - б) макрофагів;
  - в) тканинних базофілів;
  - г) плазматичних клітин;
  - д) адипоцитів;
  - е) пігментоцитів;
  - ж) адвентиційних клітин.
5. Поняття про макрофагічну систему.
6. Взаємозв'язок клітин пухкої волокнистої сполучної тканини та крові.



*Рис. 69.* Фібробласт з рани шкіри морської свинки. Електронна мікрофотограма.  $\times 18\ 000$ :

1 — ядро фібробласта; 2 — мітохондрії; 3 — ендоплазматична сітка; 4 — колагенові волокна (за Россом)



*Рис. 70.* Макрофаг з лімфатичного вузла. Електронна мікрофотограма.  $\times 13\ 000$ :

*1* — клітинні мікрроворсинки; *2* — лізосоми з дрібногранулярним компонентом; *3* — травні вакуолі; *4* — мітохондрії; *5* — ендоплазматична сітка; *6* — внутрішньоклітинний сітчастий апарат (за І. Б. Токіним)

## Ситуаційні задачі

1. Запропоновано електронні мікрофотографії трьох фібробластів. На одній зображений фібробласт із дисперсним хроматином ядра, великою кількістю вільних рибосом і полісом у цитоплазмі, відносно слабо розвиненими мембранними органелами; на другій — фібробласт із компактним хроматином ядра і невеликим об'ємом дуже бідної на органели цитоплазми; на третій — фібробласт із добре розвинутою гранулярною ендоплазматичною сіткою та комплексом Гольджі. Які типи фібробластів зображені на мікрофотографіях?

2. Чому плазматичні клітини дуже рідко трапляються у підшкірній сполучній тканині, а в сполучній тканині слизової оболонки кишечника їх багато?

3. На гістологічних препаратах поруч із тучними клітинами видно велику кількість гранул. Які речовини виділилися з клітин, як називається цей процес?

## Приблизні екзаменаційні питання

1. Загальна морфофункціональна характеристика сполучних тканин. Класифікація.

2. Морфофункціональна характеристика пухкої волокнистої сполучної тканини.

## Щільна волокниста сполучна тканина

Щільна волокниста сполучна тканина (*textus connectivus collagenosus compactus*) — вид тканини, який характеризується великою кількістю щільно розташованих волокон (переважно колагенових) і незначною кількістю клітинних елементів й основної аморфної речовини між ними.

Така особливість забезпечує цій тканині високі амортизаційно-механічні властивості. Залежно від розміщення волокнистих структур тканина поділяється на щільну неоформлену та щільну оформлену.

**Щільна неоформлена волокниста сполучна тканина** (*textus connectivus collagenosus compactus irregularis*) характеризується розвиненим (неупорядкованим) напрямком волокон.

Цей вид тканини утворює сітчастий шар дерми шкіри. В його складі пучки колагенових волокон мають різні напрямки, утворюючи сітку. Така будова забезпечує резистентність шкіри під час дії механічних факторів різного напрямку. Між

пучками колагенових волокон розташовуються фібробласти, макрофаги, судинно-нервові пучки та основна міжклітинна речовина.

**Щільна оформлена волокниста сполучна тканина** (*textus connectivus collagenosus compactus regularis*) входить до складу сухожиль, зв'язок, фіброзних мембран. Вона характеризується паралельним і цілком упорядкованим напрямком розташування волокон.

**Сухожилля** (*tendo*) утворене товстими і щільно розташованими колагеновими волокнами, між якими містяться фіброцити, невелика кількість фібробластів й основної аморфної речовини.

Пучок колагенових волокон, оточений шаром фіброцитів, дістав назву сухожильного пучка першого порядку.

Кілька пучків першого порядку, оточених тонкими прошарками пухкої волокнистої сполучної тканини, утворюють пучки другого порядку. Прошарок пухкої волокнистої сполучної тканини, який розділяє пучки другого порядку, називається *ендотеноній*.

Пучки другого порядку утворюють пучки третього порядку, розділені більш товстими прошарками пухкої волокнистої сполучної тканини, які дістали назву *перитеноній*.

Великі сухожилля можуть мати й пучки четвертого порядку.

В ендотенонії та перитенонії проходять кровеносні судини, які живлять сухожилля, нерви і пропріоцептивні нервові закінчення, що направляють у центральну нервову систему сигнали про стан натягу тканини сухожилля.

До щільної оформленої волокнистої сполучної тканини належить і вийна зв'язка, тільки її пучки утворені еластичними волокнами і нечітко поділені.

Деякі сухожилля у місцях прикріплення до кісток містяться у піхвах (*vagina*), які складаються із двох волокнистих сполучнотканинних оболонок, між якими знаходиться рідина, багата на гіалуронову кислоту.

**Фіброзні мембрани.** До цього різновиду щільної волокнистої сполучної тканини належать фасції, апоневрози, сухожильний центр діафрагми, капсули деяких органів, тверда мозкова оболонка, склера, охрястя, окістя, білкова оболонка яєчка та яєчника.

Фіброзні мембрани важко розтягуються, оскільки пучки колагенових волокон, фібробласти та фіброцити, які лежать між

ними, розташовані в певному порядку, кількома шарами один над одним. Кожний шар містить хвилеподібно вигнуті пучки колагенових волокон, паралельних між собою. Напрямки шарів не збігаються. Окремі пучки волокон можуть переходити з одного шару в інший, зв'язуючи їх між собою. Окрім колагенових волокон, фіброзні мембрани мають також еластичні волокна.

## Препарати для вивчення

**Препарат 19.** Волокна сполучної тканини (рис. 71).

*Мале збільшення.* Знайти найбільш прозору ділянку препарату.

*Велике збільшення.* На фоні прозорої аморфної речовини видно товсті, злегка звивисті, рожевого кольору колагенові волокна та тонкі, розгалужені, еластичні — фіолетового кольору.

Зарисувати препарат. На рисунку позначити: 1 — колагенове волокно; 2 — еластичне волокно.

**Препарат 20.** Щільна оформлена волокниста сполучна тканина. Сухожилля в поздовжньому зрізі (рис. 72).

*Мале збільшення.* При такому збільшенні добре видно сухожилльні пучки, розділені прошарками пухкої неоформленої сполучної тканини — *ендотенонієм*, для якого характерна велика кількість ядер сполучнотканинних клітин. Цитоплазму видно погано.


*Велике збільшення.* Колагенові волокна забарвлені еозином у рожевий колір, розташовані паралельно між собою (пучки I порядку). Вздовж них розташовані ядра фіброцитів. Ендотеноній об'єднує кілька пучків I порядку в пучки II порядку. Перитеноній — прошарок пухкої волокнистої сполучної тканини навколо групи колагенових волокон — пучки III порядку, судини поздовжньо чи поперечно зрізані, входять до складу пухкої сполучної тканини.

Зарисувати препарат. На рисунку позначити: 1) пучки колагенових волокон I порядку; 2) фіброцити; 3) пучки колагенових волокон II порядку; 4) ендотеноній.

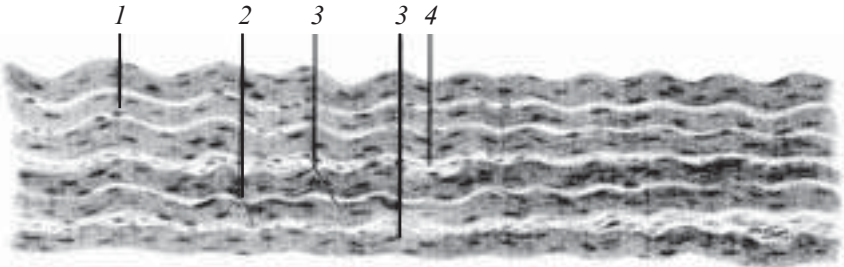
## Контрольні питання

1. Міжклітинна речовина і характеристика її складових компонентів.

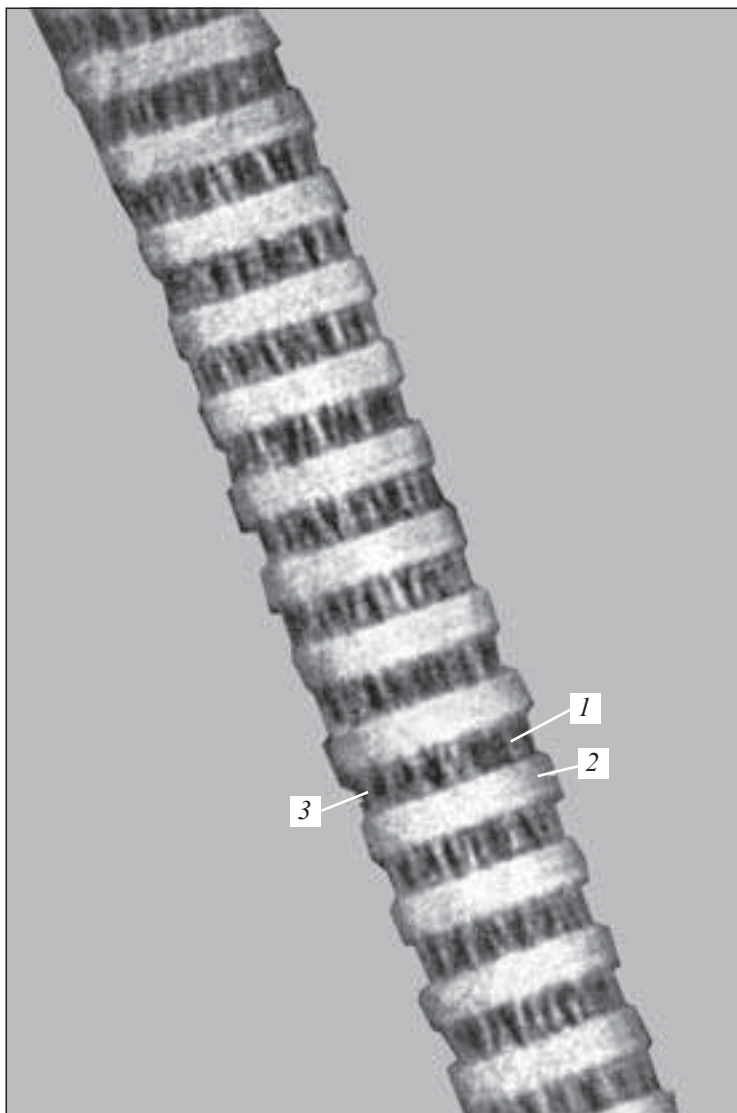
2. Морфологічна характеристика колагенових волокон.



*Рис. 71.* Колагенові та еластичні волокна пухкої волокнистої сполучної тканини. Забарвлення резорцин-фуксином.  $\times 400$ :  
 1 — колагенове волокно; 2 — еластичне волокно



*Рис. 72.* Щільна оформлена волокниста сполучна тканина. Сухожилля в поздовжньому зрізі. Забарвлення гематоксилін-еозином.  $\times 80$ :  
 1 — пучки колагенових волокон I порядку; 2 — фіброцити; 3 — пучки колагенових волокон II порядку; 4 — ендотеноній



*Рис 73.* Колагенова фібрила із сухожилля щура. Електронна мікрофотограма.  $\times 160\ 000$ . Негативне забарвлення фосфорно-вольфрамовою кислотою при рН 7,4:

*1* — темна смуга; *2* — світла смуга; *3* — колагенові протофібрили (за В. П. Гілевим)



3. Рівні організації колагенового волокна. Типи колагену.
4. Еластичні волокна. Будова, хімічний склад, функціональне значення.
5. Ретикулярні волокна. Будова, функціональне значення.
6. Хімічний склад, функціональне значення та походження основного аморфного компонента.
7. Морфофункціональна характеристика різних видів щільної волокнистої сполучної тканини.
8. Сухожилля. Будова, функція.
9. Фіброзні мембрани. Будова, функція.
10. Неоформлена щільна волокниста сполучна тканина, будова, функції.

### **Ситуаційні задачі**

У місці проникнення стороннього тіла в організмі виникає запалення з участю клітин крові та сполучної тканини. Які клітини крові та сполучної тканини виявлятимуться в осередку запалення?

### **Приблизні екзаменаційні питання**

1. Морфофункціональна характеристика колагенових волокон. Рівні організації колагену.
2. Еластичні волокна. Будова, хімічний склад. Функціональне значення.
3. Ретикулярні волокна. Будова. Функціональне значення.
4. Хімічний склад, функціональне значення та походження основного аморфного компонента.
5. Морфофункціональна характеристика різних видів щільної волокнистої сполучної тканини.

### **Сполучні тканини зі спеціальними властивостями**

Сполучні тканини зі спеціальними властивостями — це тканини, що характеризуються переважанням однорідних клітин, які й визначають назву самої тканини.

У зв'язку з цим сполучні тканини зі спеціальними властивостями поділяються таким чином: ретикулярна сполучна, жирова, слизова, пігментна.

**Ретикулярна сполучна тканина** (*textus connectivus reticularis*) є різновидом сполучної тканини, яка має сіткоподібну будову та складається з ретикулярних клітин і ретикулярних (аргірофільних) волокон.

**Ретикулярні клітини** (*reticulocytus*) характеризуються великим світлим ядром і відростчастою цитоплазмою. З'єднуючись своїми відростками, вони утворюють сітку.

Існує кілька видів ретикулярних клітин:

- ретикулярні фібробластоподібні клітини;
- фагоцитуючі клітини моноцитарного походження;
- малоспеціалізовані (малодиференційовані) клітини.

**Ретикулярні волокна** (*fibra reticularis*) є похідними ретикулярних клітин. Виявляються ретикулярні волокна при імпрегнації солями срібла, тому дістали назву аргірофільних. За своїм хімічним складом ретикулярні волокна близькі до колагенових, але відрізняються від них меншою товщиною, розгалуженістю та анастомозами.

Розрізняють власне ретикулярні волокна та преколагенові волокна.

**Власне ретикулярні волокна** — дефінітивні, остаточні утворення, що містять колаген III типу.

**Преколагенові волокна** — це початкова форма утворення колагенових волокон в ембріогенезі та при регенерації.

Ретикулярні волокна відрізняються від колагенових високим вмістом сірки, ліпідів і вуглеводів. Під електронним мікроскопом фібрили ретикулярних волокон мають не завжди чітко виражену посмугованість із періодом 64–67 нм.

Ретикулярні волокна стійкі до дії слабких кислот і лугів, не перетравлюються трипсином.

Більшість ретикулярних клітин пов'язана з ретикулярними волокнами, з'єднуючись між собою відростками, утворюють пухку сітку (*reticulum*).

Ретикулярна тканина утворює струму кровотворних органів і мікрооточення клітин крові, які в них розвиваються.

**Жирова тканина** (*textus adiposus*) — це скупчення жирових клітин, що зустрічається в багатьох органах, її специфічною функцією є накопичення та обмін ліпідів.

Розрізняють два різновиди жирової тканини: білу та буру.

**Біла жирова тканина** (*textus adiposus albus*) складається з однокрапельних жирових клітин (адипоцитів), розташовується під шкірою, в сальнику брижі, ретроперитонеально та в інших жирових депо.

Адиipoцити (*adipocytus uniguttularis*) містять ущільнене ядро, розташоване на периферії. Цитоплазма утворює тонкий обідок і становить приблизно 1/40 частину загального об'єму клітини, решту займає одна велика крапля жиру.

Поблизу ядра розташовується комплекс Гольджі, в обідку цитоплазми трапляються поодинокі мітохондрії, невелика кількість гранулярної ендоплазматичної сітки, нечисленні рибосоми.

Біла жирова тканина утворює частки, розділені прошарками волокнистої сполучної тканини. Кожна жирова клітина в частці оточена сіткою ретикулярних волокон, а також сіткою кровоносних і лімфатичних капілярів. Між жировими клітинами розміщуються фіброласти й тучні клітини.

**Бура жирова тканина** (*textus adiposus fuscus*) утворена багатокрапельними адиipoцитами, густо обплетеними гемокapілярами, виявляється у новонароджених на шиї, поблизу лопаток, за грудиною, вздовж хребта, під шкірою та між м'язами, а також у деяких тварин.

Багатокрапельний адиipoцит (*adipocytus multiguttularis*) — це клітина, значно менша за білий адиipoцит. Вона має полігональну форму, містить округле ядро, розташоване ексцентрично, але не притиснуте до плазмолемі.

Цитоплазма заповнена численними дрібними краплями жиру, містить невеликий комплекс Гольджі, численні сферичні мітохондрії з добре розвиненими кристами.

Основною функцією бурої жирової тканини є теплопродукція, тому її окислювальна здатність приблизно в 20 раз вища, ніж білої.

**Слизова сполучна тканина** (*textus connectivus mucosus*), або драглиста сполучна тканина, являє собою ембріональну форму пухкої сполучної тканини.

У період внутрішньоутробного розвитку вона виявляється в багатьох органах, особливо під шкірою.

Класичним об'єктом для її вивчення є пупковий канатик людського плода, його «вартонові драгли».

Слизова тканина складається з великих, блідо забарвлених відростчастих клітин, які нерідко стикаються своїми відростками, і желеподібної міжклітинної речовини.

Міжклітинна речовина складається з аморфної речовини, багатой на гіалуронову кислоту, і нечисленних тонких колагенових фібрил.

Кількість колагенових фібрил у драглистій тканині тіла плода поступово збільшується, драглиста тканина заміщається на волокнисту сполучну тканину, властиву дорослому організму.

**Пігментна сполучна тканина** (*textus connectivus pigmentosus*) — це пухка волокниста сполучна тканина, клітини якої містять велику кількість пігменту — меланіну. Тому клітини цієї тканини дістали назву меланоцитів (*cellula pigmentosa*).

Прикладом такої тканини є тканини райдужної та судинної оболонки ока.

Мікрофотограми (див. рис. 76 — 78) доповнять ваші уявлення про різноманітність клітин сполучних тканин.

## Препарати для вивчення

**Препарат 21.** Ретикулярна тканина лімфатичного вузла (рис. 74).

**Мале збільшення.** В центрі препарату знайти найбільш прозору ділянку, на якій дуже добре видно клітини відростчастої форми з великим, слабо забарвленим ядром і блідо-рожевою цитоплазмою. Серед них розташовані клітини з округлим щільним ядром фіолетового кольору та вузьким обідком базофільної цитоплазми (лімфоцити).

**Велике збільшення.** Розглянути деталі будови окремих структур та зарисувати їх.

На рисунку позначити: 1) ретикулярні клітини: а — ядра; б — цитоплазму; 2) макрофаг; 3) лімфоцити; 4) трабекулу лімфатичного вузла.

**Препарат 22.** Жирова тканина підшкірної клітковини людини (рис. 75).

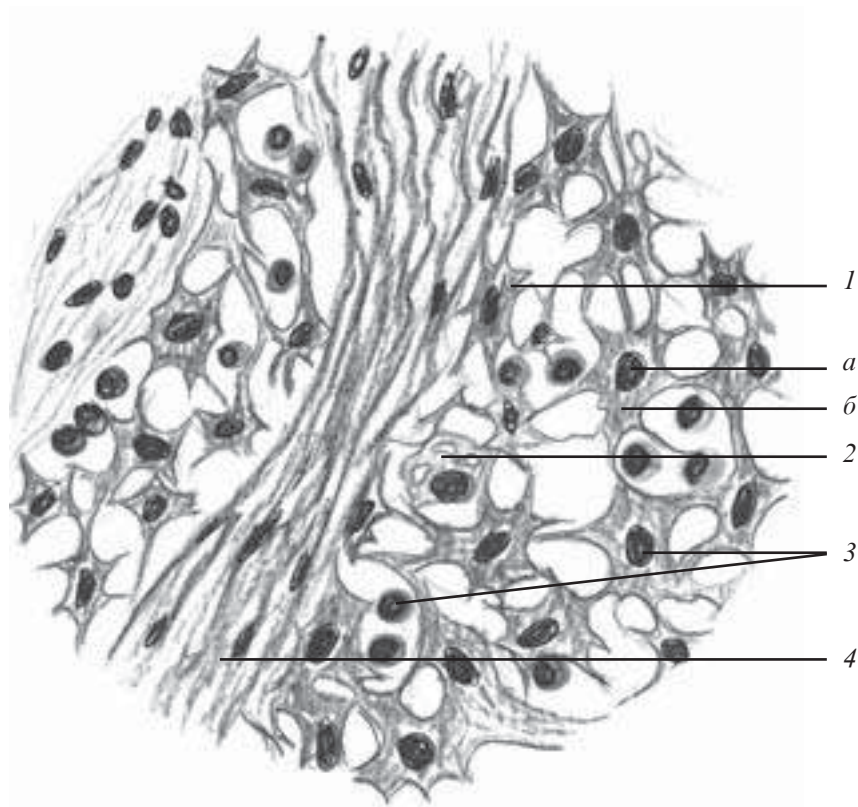
**Мале збільшення.** Знайти скупчення жирових клітин, розташованих за ходом кровеносних судин, що мають вигляд тяжів.

**Велике збільшення.** Розглянути будову однокрапельних жирових клітин. Майже вся клітина не забарвлена, оскільки виповнена краплею жиру, для виявлення якого необхідний спеціальний барвник. Забарвлена у блідо-рожевий колір цитоплазма утворює тонкий обідок по периферії, в якому розташоване ущільнене блідо-блакитне ядро. Зарисувати препарат.

На рисунку позначити: 1) жирові клітини: а — цитоплазму; б — ядро; в — місце колишньої краплі жиру, розчиненої спиртом; 2) кровеносні судини; 3) волокнисту сполучну тканину.

## Контрольні питання

1. Ретикулярна тканина. Особливості будови, локалізація в організмі, функції.



*Рис. 74.* Ретикулярна тканина лімфатичного вузла. Забарвлення гематоксилін-еозином.  $\times 900$ :

1 — ретикулярні клітини (*a* — ядра; *б* — цитоплазма); 2 — макрофаг; 3 — лімфоцит; 4 — трабекула лімфатичного вузла

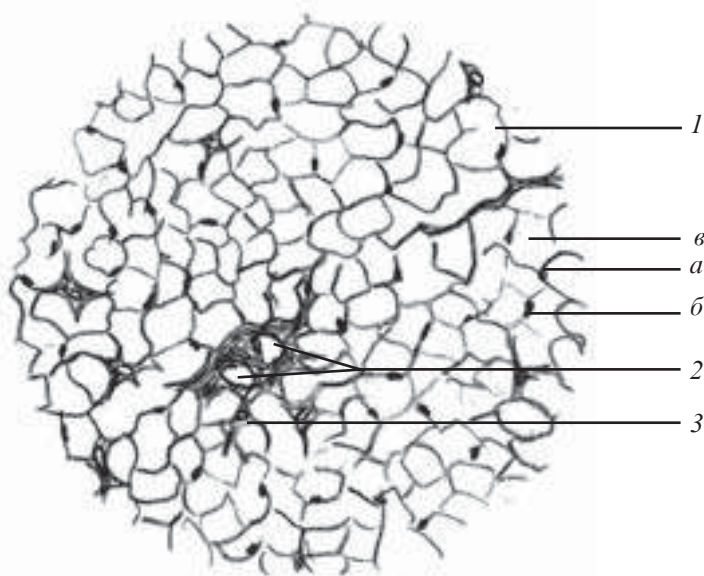
2. Порівняльна структурно-функціональна характеристика білої та бруї жирової тканини.

3. Слизова тканина, локалізація, особливості будови, хімічний склад міжклітинної речовини, функції.

4. Пігментна тканина. Структурно-функціональна характеристика, локалізація.

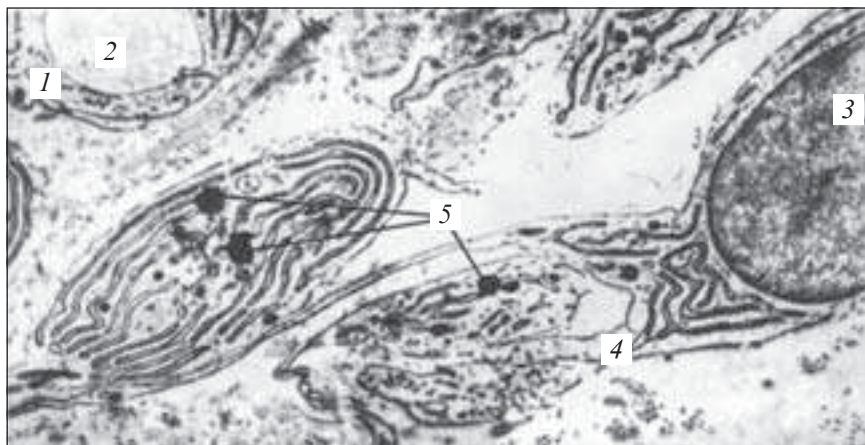
### **Ситуаційні задачі**

1. Два препарати жирової тканини забарвлені суданом для виявлення жиру. Один препарат містить адипоцити, у цитоплазмі яких наявні численні дрібні краплі жиру, ядро сферичної форми, розташоване в центрі клітини. Другий препарат містить у цитоплазмі адипоцитів одну велику краплю жиру, ядро ущіль-



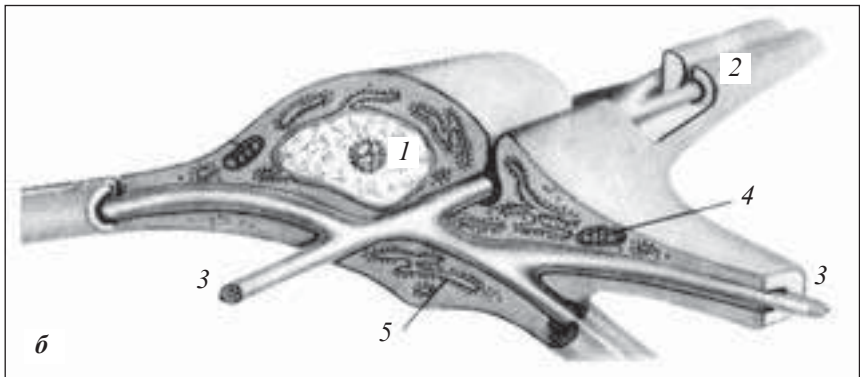
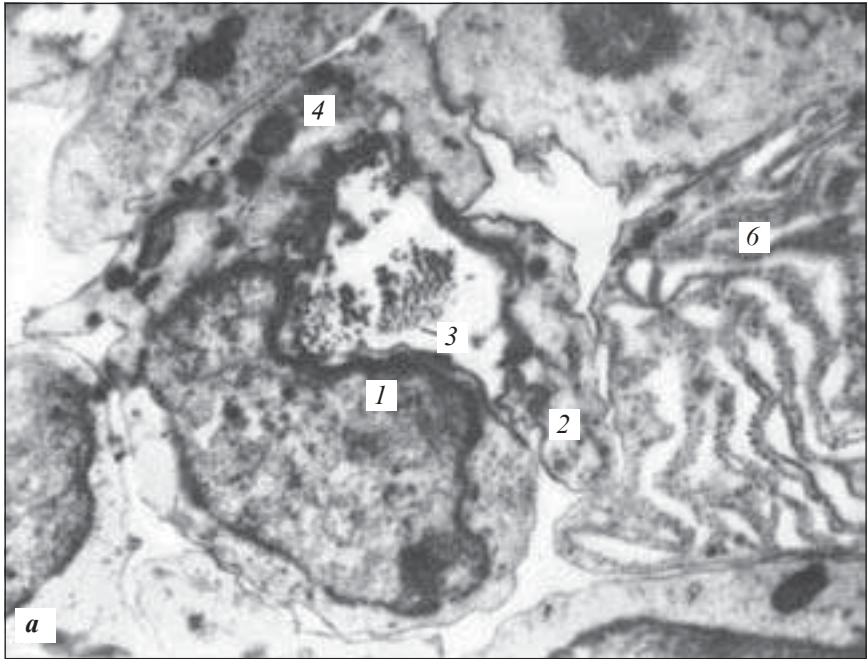
*Рис. 75.* Жирова тканина підшкірної клітковини. Забарвлення гематоксилін-еозином.  $\times 160$ :

*1* — жирові клітини (*a* — цитоплазма; *б* — ядро; *в* — місце колишньої краплі жиру, розчиненої спиртом); *2* — кровоносні судини; *3* — волокниста сполучна тканина



*Рис. 76.* Перетворення адвентиційної клітини на жирову. Початкова стадія. Електронна мікрофотограма.  $\times 13\ 000$ :

*1* — ендотеліальна клітина кровоносного капіляра; *2* — просвіт кровоносного капіляра; *3* — ядро адвентиційної клітини; *4* — ендоплазматична сітка; *5* — накопичення жирових гранул (за Наполітаном)



*Рис. 77.* Ретикулярна тканини з лімфатичного вузла (*а* — електронна мікрофотограма; *б* — співвідношення ретикулярної клітини і ретикулярних волокон).  $\times 13\ 000$ :

*1* — ядро ретикулярної клітини; *2* — відростки цитоплазми ретикулярної клітини; *3* — ретикулярні волокна; *4* — мітохондрії; *5* — ендоплазматична сітка; *б* — частина плазматичної клітини (за Семом і Кларком)

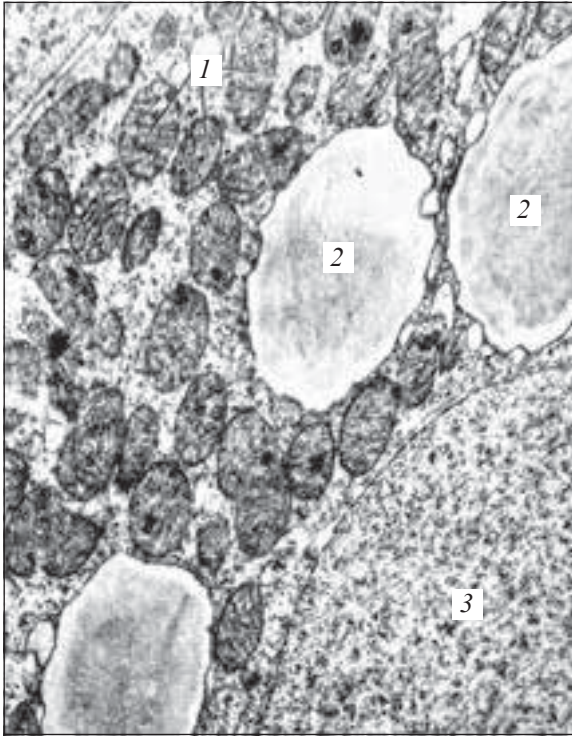


Рис. 78. Клітина бурої жирової тканини новонародженого шура. Електронна мікрофотограма.  $\times 23\ 000$ :

1 — мітохондрії;  
2 — ліпідні включення;  
3 — ядро (за Ю. І. Афанасьєвим)

нене, розташоване на периферії. Які види жирової тканини представлені на препаратах?

2. Розгляньте препарати слизової сполучної тканини від двох плодів людини. Яка ознака дозволить визначити, який з плодів був старшим?

### Приблизні екзаменаційні питання

1. Структурно-функціональна характеристика різних видів сполучної тканини зі спеціальними властивостями.

### СКЕЛЕТНІ ТКАНИНИ \_\_\_\_\_

Скелетні тканини (*textus sceletales*) — це тканини, що виконують насамперед опорну, захисну, механічну функції, а також беруть участь у водно-сольовому обміні речовин.

До скелетних тканин належать хрящові та кісткові тканини.



## Хрящові тканини

Хрящові тканини (*textus cartilaginei*) складаються з клітин (хондроцитів і хондробластів) та великої кількості міжклітинної речовини, яка вирізняється пружністю, входять до складу деяких органів дихальної системи, суглобів, міжхребцевих дисків. Це різновид тканин, в яких відсутні судини.

Хрящова тканина містить близько 75 % води, 10–15 % органічної речовини та 4–7 % неорганічних солей. Суха речовина містить від 50 до 70 % колагену.

Залежно від будови та функціональних особливостей розрізняють кілька видів хрящових тканин (рис. 79).

### Гістогенез хрящових тканин

Розвиток хрящової тканини (хондрогістогенез) здійснюється в ембріональний і постембріональний період під час регенерації.

**Ембріональний хондрогістогенез.** Джерелом розвитку хрящової тканини у період ембріогенезу є *мезенхіма*. Процес розвитку цієї тканини поділяється на такі стадії.

*Перша стадія* — утворення хондрогенного зачатка, або хондрогенного острівця. У тих місцях тіла зародка, де утворюється хрящ, мезенхіма ущільнюється, клітини втрачають свої відростки, посилено розмножуються і щільно прилягають одна до одної, при цьому створюється певне напруження — тургор. Ці ділянки називають хондрогенним зачатком (хондрогенним острівцем). Мезенхімні клітини, що входять до складу хондрогенного острівця, диференціюються до хондробластів — клітин, які дадуть початок утворенню хрящової тканини.

*Друга стадія* — утворення первинної хрящової тканини. У цей період відбувається заокруглення клітин центральної ділянки, збільшення їхніх розмірів. В цитоплазмі розвивається гранулярна ендоплазматична сітка, завдяки якій відбувається синтез та виведення фібрилярних білків (колагену III типу). Хондробласти перетворюються на хондроцити I порядку.

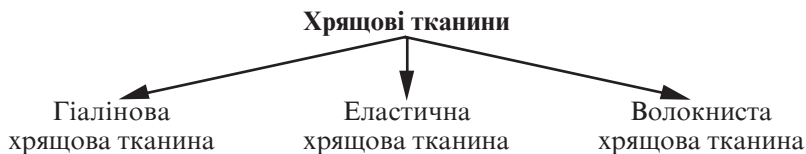

Рис. 79. Класифікація хрящових тканин

*Третя стадія* — диференціація хрящової тканини. На цій стадії первинні хондроцити перетворюються на вторинні і набувають здатності синтезувати, окрім перерахованих вище речовин, сульфатовані глікозаміноглікани.

По периферії хрящової закладки на межі з мезенхімою формується охрястя — оболонка, що вкриває ззовні хрящ, який розвивається. Вона складається із зовнішнього волокнистого та внутрішнього хондрогенного (камбіального) шарів.

Ріст хрящової тканини може відбуватися двома шляхами:

— *зовнішнього (апозиційного) росту*, при цьому в хондрогенній зоні клітини інтенсивно діляться, хондробласти диференціюються в хондроцити, які продукують міжклітинну речовину. В процесі виведення продуктів синтезу та нашаровування на вже існуючий хрящ по його периферії клітини самі замуруються в продукти своєї життєдіяльності;

— *внутрішнього (інтерстиціального) росту*.

Хрящові клітини, розташовані в центрі молодого хряща, який розвивається, зберігають здатність деякий час ділитися мітотично, залишаючись в одній лакуні (ізогенні групи). За рахунок збільшення кількості цих клітин збільшується маса хряща зсередини. Такий ріст спостерігається в ембріогенезі і під час регенерації хрящової тканини.

**Регенерація.** Фізіологічна регенерація хрящової тканини здійснюється за рахунок малоспеціалізованих клітин охрястя і хряща шляхом розмноження та диференціації прехондробластів і хондробластів.

### **Клітини хрящової тканини**

У процесі розвитку хрящової тканини утворюється диферон — стовбурові клітини, напівстовбурові (прехондробласти), хондробласти (хондробластобласти), хондроцити (див. рис. 83, 84).

*Хондробласти (chondroblastocytus)* — молоді, малодиференційовані, неправильної, довгастої або сплющеної форми клітини, здатні до проліферації і синтезу міжклітинної речовини.

Цитоплазма забарвлюється базифільно, містить добре розвинену ендоплазматичну гранулярну і агранулярну сітку, елементи комплексу Гольджі, багато РНК.

У процесі розвитку хряща хондробласти перетворюються на хондроцити. Хондробласти здійснюють периферійний (апозиційний) ріст хряща.

**Хондроцити** (*chondrocyti*) — це основний вид клітин хрящової тканини, які мають овальну, округлу чи полігональну форму, розташовуються в особливих порожнинах — лакунах (*lacuna cartilagine*) міжклітинної речовини поодиночки або групами.

Групи клітин, які утворилися з однієї клітини, дістали назву ізогенних.

Ізогенна група хондроцитів містить три типи клітин:

— *перший тип клітин* переважає в молодому хрящі, який розвивається, в них нерідко спостерігається поділ, що дозволяє вважати їх джерелом репродукції. Ці клітини мають високий ядерно-цитоплазматичний індекс;

— *другий тип клітин* характеризується зниженням ядерно-цитоплазматичного індексу, ослабленням синтезу ДНК, синтез РНК підвищений, інтенсивно розвинені гранулярна ендоплазматична сітка, комплекс Гольджі;

— *третій тип клітин* характеризується найнижчим ядерно-цитоплазматичним індексом, сильним розвитком та упорядкованим розташуванням гранулярної ендоплазматичної сітки. Цей тип клітин зберігає здатність до утворення та виведення білка на фоні зниження синтезу глікозаміногліканів.

### **Міжклітинна речовина**

Міжклітинна речовина хрящових тканин (*substantia intercellularis*) складається переважно з органічних речовин (білки, ліпіди, глікозаміноглікани, протеоглікани). Концентрація останніх в цьому різновиді сполучної тканини є найбільшою. Наявна велика кількість фібрилярних білків, головним чином, типу колагену II. Орієнтація волокон визначається напрямком силових ліній, що виникають при деформаціях хряща в процесі функціонування органа. Шар міжклітинної речовини, що прилягає до клітинної порожнини, утворюючи її стінку, вирізняється значним світлозаломленням і містить сітку фібрил. Цей шар дістав назву капсули хрящової клітини.

### **Види хрящової тканини**

**Гіалінова хрящова тканина** (*textus cartilagineus hialinus*) характеризується тим, що міжклітинна речовина на препаратах, забарвлених гематоксилін-еозином, має гомогенний вигляд і не містить волокон. Насправді, міжклітинна речовина гіалінового хряща містить дуже тонкі колагенові волокна, що мають однаковий показник заломлення з міжклітинною речовиною, тому їх не видно на звичайних препаратах.

Гіалінова хрящова тканина ззовні вкрита охрястям.

**Охрястя** (*perichondrium*) складається з двох шарів:

— *зовнішнього*, представленого волокнистою сполучною тканиною з кровоносними судинами;

— *внутрішнього*, представленого переважно клітинами пре-хондробластами і хондробластами.

Під охрястям у поверхневому шарі власне хряща розташовуються молоді хондроцити веретеноподібної форми, довга вісь яких направлена вздовж поверхні хряща.

В більш глибоких шарах власне хряща хондроцити набувають овальної та округлої форми, розташовуючись по кілька клітин, утворюють ізогенні групи. Молоді хондроцити та ізогенні групи оточені хондромукоїдом і колагеновими волокнами (колаген II типу).

Міститься гіалінова хрящова тканина у стінці трахеї, бронхів, у місцях сполучення ребер і грудини, суглобових поверхнях, у метаепіфізарних пластинках.

Будова гіалінової хрящової тканини різних органів має багато спільного, але водночас й ознаки органоспецифічності.

Гіаліновий хрящ суглобової поверхні не має охрястя на поверхні, яка звернена всередину суглоба і складається з трьох зон:

— *зовнішньої*, в якій розташовуються дрібні сплюснені малоспеціалізовані клітини;

— *середньої*, в якій містяться овальні клітини більшого розміру, розташовані у вигляді колонок перпендикулярно до поверхні;

— *глибокої*, яка складається із звапнованого хряща; лише в цій зоні виявлено кровоносні судини.

**Еластична хрящова тканина** (*textus cartilagineus elasticus*) виявляється у вухній раковині, надгортаннику, рідкоподібних і клиноподібних хрящах гортані. За загальною будовою еластична хрящова тканина подібна до гіалінової, але гіалінова тканина не містить еластичних волокон.

Еластичні волокна пронизують міжклітинну речовину хряща в усіх напрямках. У шарах, які прилягають до охрястя, еластичні волокна поступово переходять в еластичні волокна охрястя. Ліпідів, глікогену та хондроїтинсульфатів у еластичному хрящі менше, ніж у гіаліновому, крім того, в еластичному хрящі ніколи не відбувається вапнування.

**Волокниста хрящова тканина** (*textus cartilagineus fibrosa*) за своєю будовою посідає проміжне положення між щільною волокнистою сполучною тканиною і хрящовими тканинами. Вона

розташовується в місцях, де волокниста сполучна тканина переходить у гіаліновий хрящ (сухожилля, зв'язки) і обмежені рухи супроводжуються сильним натяганням.

Міжклітинна речовина містить паралельно направлені колагенові пучки, що поступово розпушуються і переходять у гіаліновий хрящ. У порожнинах міжклітинної речовини містяться хрящові клітини, розташовані поодинокі або у вигляді ізогенних груп. В напрямку від гіалінового хряща до сухожилля волокнистий хрящ стає все більше схожим на сухожилля.

## Препарати для вивчення

**Препарат 23.** Гіаліновий хрящ (рис. 80).

*Мале збільшення.* Знайти охрястя. Воно оточує з усіх боків хрящову пластинку. В охрясті можна побачити волокнистий шар із кровоносними судинами, під ним у хондрогенному шарі розташовані хондробласти. Під охрястям міститься гіалінова хрящова тканина, яка складається з поодиноких клітин, ізогенних груп і міжклітинної речовини, забарвленої у рожево-фіолетовий колір.

*Велике збільшення.* Знайти молоді хондроцити сплющеної форми, які розташовуються під охрястям. Зрілі хрящові клітини овальної форми розміщуються глибше. Ізогенні групи хрящових клітин (по 2–4) лежать в одній капсулі у міжклітинній речовині. Навколо ізогенних клітин міжклітинна речовина базофільно забарвлена у фіолетовий колір — це територіальний матрикс клітин, а інтертериторіальний матрикс слабо базофільний (блідо-фіолетового кольору). Зарисувати препарат.

На рисунку позначити: 1) охрястя: а) молоді хрящові клітини; б) міжклітинну речовину; в) хрящові клітини; г) капсулу хрящової клітини; д) клітинні території; е) ізогенну групу хрящових клітин.

**Препарат 24.** Еластичний хрящ вухної раковини (рис. 81).

*Мале збільшення.* Видно, що загальний план будови аналогічний гіаліновому хрящу.

*Велике збільшення.* Добре видно межі ізогенних груп клітин. Еластичні волокна вибірково забарвлюються в синьо-блакитний колір, розташовуються у різних напрямках.

Зарисувати препарат. На рисунку позначити: 1) охрястя: а) основну речовину; б) еластичні волокна; в) хрящову клітину; г) хрящову капсулу; д) ізогенну групу хрящових клітин.

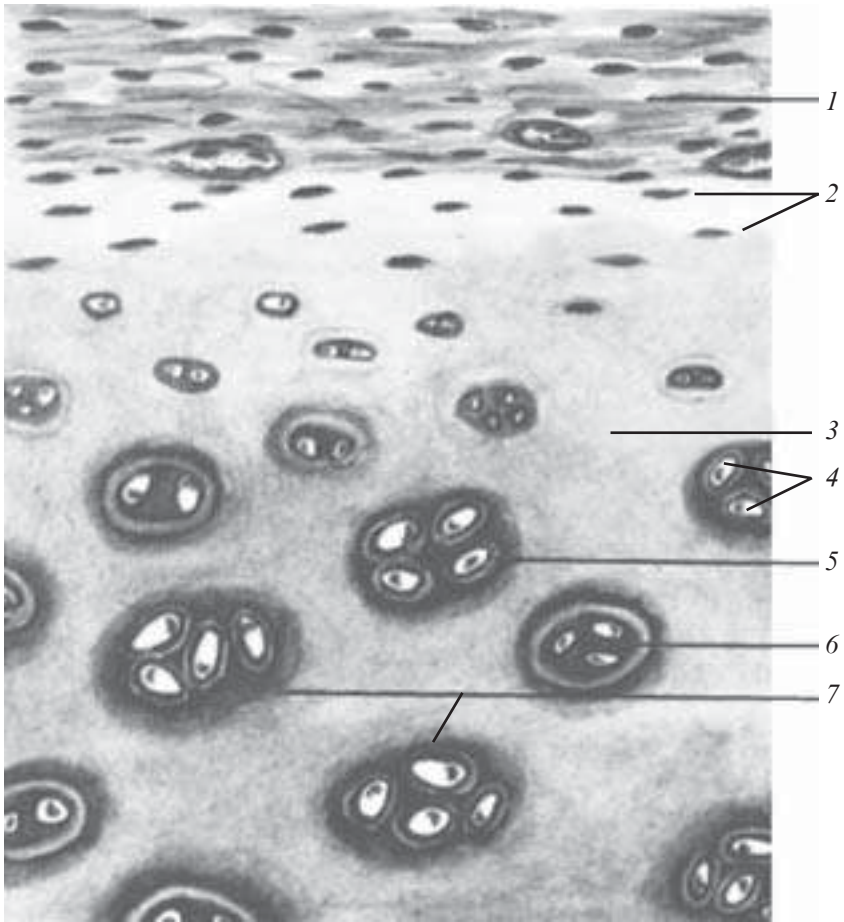


Рис. 80. Гіаліновий хрящ. Забарвлення гематоксилін-еозином.  $\times 400$ :  
 1 — охрястя; 2 — молоді хрящові клітини; 3 — міжклітинна речовина; 4 — хрящові клітини; 5 — капсула хрящової клітини; 6 — клітинні території; 7 — ізогенна група хрящових клітин

**Препарат 25.** Волокнистий хрящ (рис. 82).

**Мале збільшення.** На препараті видно ділянку гіалінового і волокнистого хряща.

**Велике збільшення.** Пучки колагенових волокон мають дещо косий напрямок, забарвлюються у рожевий колір. Хондроцити витягнутої форми, розташовуються стовпчиками (ланцюжками) між волокнами. Зарисувати препарат.

На рисунку позначити: 1) гіалінову хрящову тканину; 2) колагеново-волокнисту хрящову тканину; 3) хондроцити; 4) міжклітинну речовину.

### Контрольні питання

1. Загальна морфофункціональна характеристика хрящової тканини. Класифікація.

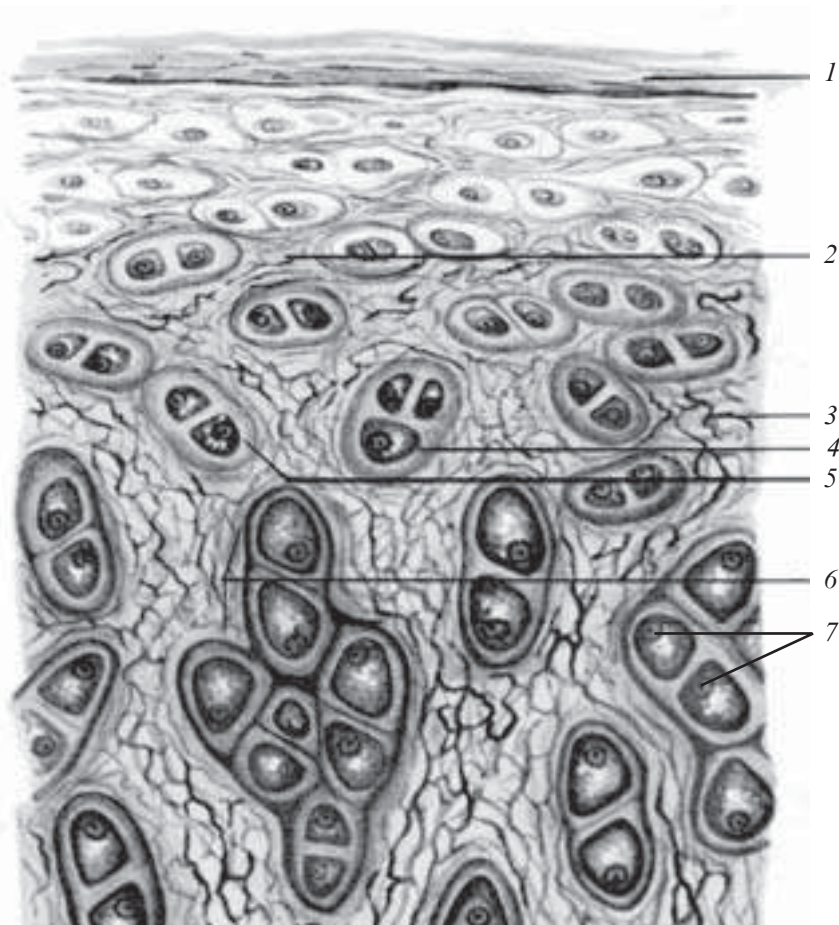


Рис. 81. Еластичний хрящ вушної раковини. Забарвлення резорцин-фуксином.  $\times 400$ :


1 — охрястя; 2 — основна речовина; 3 — еластичні волокна; 4 — хрящова клітина; 5 — хрящова капсула; 6 — ізогенна група хрящових клітин; 7 — ядро хрящової клітини

2. Клітинні елементи та їх характеристика.
3. Міжклітинна речовина. Будова. Особливості хімічного складу.
4. Структурна організація гіалінового хряща. Локалізація.
5. Еластичний хрящ. Особливості будови. Локалізація.
6. Волокнистий хрящ. Особливості будови. Локалізація.
7. Основні етапи хондрогістогенезу.
8. Будова та функції охрястя.
9. Ріст хрящів. Їх регенерація та вікові зміни.

### Ситуаційні задачі

1. Є два препарати, на одному гіаліновий, на другому — еластичний хрящ. За якими ознаками можна їх розрізнити?

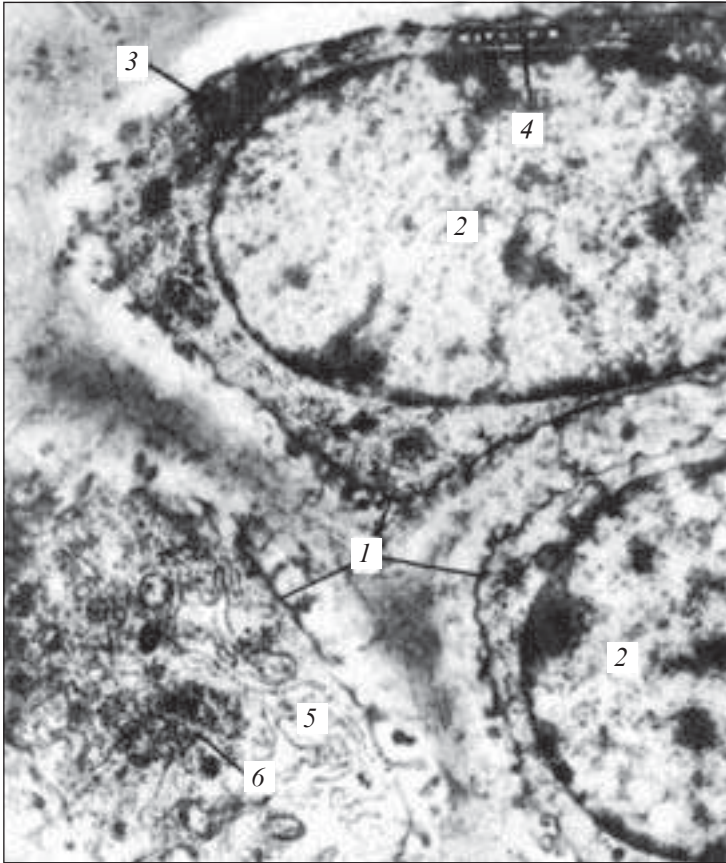
2. На гістологічному препараті хрящової тканини видно численні товсті пучки колагенових волокон. До якого виду належить дана хрящова тканина?



*Рис. 82.* Волокнистий хрящ. Забарвлення гематоксилін-еозином.  $\times 80$ :

1 — хондроцити; 2 — міжклітинна речовина; 3 — колагенові волокна





*Рис. 83. Хрящові клітини. Електронна мікрофотограма.  $\times 9500$ :  
1 — хрящові клітини; 2 — великі ядра хрящових клітин; 3 — ліпоїдні гранули; 4 — мітохондрії; 5 — ендоплазматична сітка; 6 — гранули глікогену (з атласа Родіна)*

### **Приблизні екзаменаційні питання**

1. Гістогенез хрящової тканини.
2. Будова гіалінового хряща.
3. Будова еластичного хряща.
4. Будова волокнистого хряща.

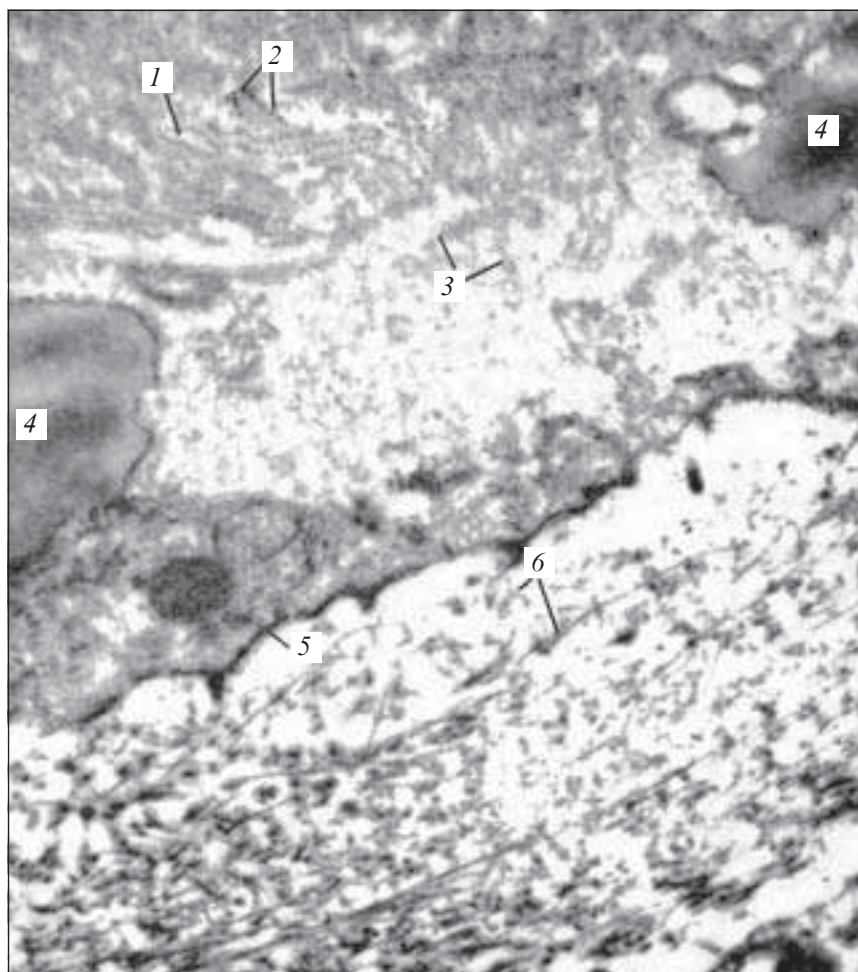


Рис. 84. Хрящова клітина і міжклітинна речовина. Електронна мікрофотограма частини хрящової клітини — хондроцита і міжклітинної речовини із регенерату хряща щура.  $\times 30\,000$ :

1 — ендоплазматична сітка; 2 — рибосоми; 3 — гранули глікогену; 4 — ліпоїдні гранули; 5 — клітинна оболонка (цитолема); 6 — колагенові фібрили в міжклітинній речовині (за Л. Н. Михайловою)

## Кісткові тканини

Кісткові тканини (*textus ossei*) — це спеціалізований тип сполучних тканин, які мають високий ступінь мінералізації між-

клітинної речовини, беруть активну участь у підтримці водно-сольового гомеостазу в організмі, виконують опорно-механічну та захисну функції.

Незважаючи на високий ступінь мінералізації, у кісткових тканинах відбувається постійне відновлення речовин, що входять до їх складу, постійне руйнування та утворення, адаптивні перебудови до умов функціонування, що постійно змінюються. Морфофункціональні властивості кісткової тканини змінюються залежно від віку, м'язової діяльності, умов харчування, під впливом діяльності залоз внутрішньої секреції, іннервації.

Залежно від морфофункціональних характеристик, розрізняють такі види кісткової тканини (рис. 85).

Як і всі інші тканини організму, кісткова тканина складається з клітин та міжклітинної речовини.

### **Клітини кісткової тканини**

Кісткові тканини містять такі три види клітин.

**Остеобласти** (*osteoblastocyti*) — молоді, кубічної, пірамідної або овальної форми клітини, розміром близько 15–20 мкм, які містять ексцентрично розташоване овальне чи округле ядро з одним або кількома ядерцями. Цитоплазма цих клітин має добре розвинену агранулярну ендоплазматичну сітку, мітохондрії, комплекс Гольджі, значну кількість РНК, високу активність лужної фосфатази (див. рис. 87).

**Остеоцити** (*osteocyti*) — це основні дефінітивні клітини кісткової тканини розміром 15×45 мкм. Вони мають відростчасту, витягнуту форму, компактне, округле, темного забарвлення ядро, слабобазофільну цитоплазму зі слабо розвиненими органелами (див. рис. 88). Розташовуються остеоцити у кісткових порожнинах, або лакунах, які повторюють форму клітини. Від порожнини відходять анастомозуючі між собою кісткові каналці, які містять відростки остеоцитів. Кісткові

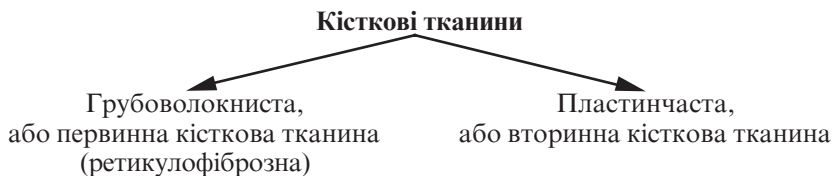


Рис. 85. Класифікація кісткових тканин

каналіці контактують з периваскулярним простором, здійснюючи обмін речовин між остеокцитами і кров'ю через тканинну рідину.

**Остеокласти**, остеокластоцити (*osteoclastocytі*) — це клітини гематогенної природи, розміром до 90 мкм, які містять від 3 до кількох десятків ядер, здатні руйнувати звапнований хрящ і кістки. Ці клітини мають слабобазофільну, інколи оксифільну цитоплазму, яка містить велику кількість лізосом, мітохондрій, дуже добре розвинутий комплекс Гольджі. На боці прилягання остеокласта до поверхні, яка руйнується, розрізняють дві зони:

— зона гофрованої облямівки — ділянка абсорбції і виведення гідролітичних ферментів;

— зона щільного прилягання остеокласта до кісткової поверхні, яка оточує першу і герметизує ділянку дії ферментів.

Ця зона цитоплазми світла, містить мало органел, за винятком мікрофіламентів, які складаються з актину.

**Міжклітинна речовина** (*substantia intercellularis*) складається з основної речовини, імпрегнованої неорганічними солями, в якій розташовуються колагенові волокна.

Основна речовина містить невелику кількість хондроїтинсірчаної кислоти, багато лимонної кислоти, що утворюють комплекси з кальцієм, який імпрегнує органічну матрицю кістки. Основна речовина кістки містить кристали гідроксіапатиту, впорядковано розташовані по відношенню до фібрил органічної матриці, а також аморфний фосфат кальцію. Кісткова тканина містить понад 30 мікроелементів (мідь, стронцій, цинк, барій, магній та ін.)

Колагенові волокна утворюють невеликі пучки. Волокна містять білок — колаген I типу. В ретикулофіброзній кістковій тканині волокна не мають певного напрямку, а в пластинчастій кістковій тканині чітко упорядковані.

### **Види кісткової тканини**

**Грубоволокниста (ретикулофіброзна) кісткова тканина** (*textis osseus reticulofibrosus*) характеризується відносно більшою кількістю клітинних елементів і невпорядкованим розташуванням колагенових волокон.

Невпорядковано розташовані колагенові волокна утворюють в ній товсті пучки, добре помітні навіть при порівняно невеликих збільшеннях мікроскопа.

Основна речовина ретикулофіброзної кісткової тканини містить подовжено-овальної форми кісткові порожнини (лакуни)

з довгими анастомозуючими каналцями, в яких містяться кісткові клітини — остецити з їх відростками. Поверхню грубоволокнистої кістки вкриває окістя. Ця тканина трапляється головним чином у зародків, у дорослих — на місці зрощення черепних швів.

**Пластинчаста кісткова тканина** — це тканина, яка складається з кісткових пластинок, утворених кістковими клітинами і мінералізованою аморфною речовиною з колагеновими волокнами, орієнтованими в певному напрямку.

Пластинки, розташовані поруч, мають різний напрямок колагенових волокон, завдяки чому досягається велика міцність пластинчастої кісткової тканини.

Вона утворює компактну та губчасту речовину плоских і трубчастих кісток.

**Трубчаста кістка** складається в основному з пластинчастої кісткової тканини, за винятком горбків.

У трубчастій кістці розрізняють її центральну частину (діафіз) і периферійну частину (епіфіз).

**Діафіз кістки** (*diaphysis*) утворений трьома шарами:

1. Окістя (*periosteum*), що складається з поверхневого волокнистого шару, утвореного пучками колагенових волокон, і глибокого остеогенного шару, до складу якого входять остеобласти і остеокласти. За рахунок окістя, пронизаного судинами, здійснюється живлення кісткової тканини. Остеогенний шар забезпечує ріст кістки в товщину, її фізіологічну та репаративну регенерацію.

2. Остеонний шар (*stratum osteogenicum*), відокремлений від окістя шаром зовнішніх генеральних пластинок, а від ендоста — шаром внутрішніх генеральних пластинок.

Остеонний шар — це система паралельних циліндрів (остеонів), проміжки між якими заповнені вставними кістковими пластинками.

Остеон (*osteonum*) — основна структурна одиниця компактної речовини трубчастої кістки, вона являє собою кісткову трубку діаметром 20–300 мкм, у центральному каналі якої розташовується кровоносна судина і зосереджені остеобласти та остеокласти. Навколо центрального каналу розміщено від 5 до 20 концентричних кісткових пластинок, колагенові волокна паралельні між собою. Напрямок колагенових волокон у сусідніх пластинках не однаковий, вони розміщені під

кутом одне до одного, що сприяє зміцненню остеона як структурного елемента кістки. Між кістковими пластинками у кісткових лакунах розташовуються тіла остеоцитів, які анастомозують своїми відростками, розміщеними у кісткових канальцях.

3. Ендост (*endosteum*) являє собою тонковолокнисту сполучну тканину, яка вистилає кістку з боку кістковомозкового каналу. Ця тканина містить остеобласти та остеокласти.

**Ріст трубчастих кісток** у довжину забезпечується наявністю метаепіфізарної хрящової пластинки росту, в якій виявляються два протилежних гістогенетичних процеси: руйнування епіфізарної пластинки та постійне поповнення хрящової тканини шляхом новоутворення клітин.

З часом процеси руйнування переважають над процесами новоутворення клітин, внаслідок чого хрящова пластинка стоншується і зникає, ріст майже припиняється.

В метаепіфізарному хрящі розрізняють такі три зони:

1. Погранична зона розміщена найближче до епіфіза, складається з округлих та овальних клітин і одиничних ізогенних груп, які забезпечують зв'язок хрящової пластинки з кісткою епіфіза. Порожнини, розташовані між кісткою і хрящем, містять кровonosні капіляри, які живлять клітини більш глибоко залягаючих зон хрящової пластинки.

2. Зона стовпчастих клітин містить клітини, які активно розмножуються і формують колонки, розташовані по осі кістки, що забезпечує її ріст у довжину. Проксимальні кінці колонок складаються з дозріваючих, диференціюючих хрящових клітин, багатих на глікоген і лужну фосфатазу.

Обидві ці зони найбільш реактивні у разі дії гормонів й інших факторів, які впливають на процеси скостеніння та росту кісток.

3. Зона пухирчастих клітин, що характеризується гідратацією та руйнуванням хондроцитів із подальшим енхондральним скостенінням. Дистальний відділ цієї зони межує з діафізом, звідки до неї проникають остеогенні клітини та кровonosні капіляри. Поздовжньо розташовані колонки клітин за своєю суттю є кістковими трубочками, на місці яких формуються остеони.

При злитті центрів скостеніння в діафізі та епіфізі ріст у довжину припиняється. У людини це відбувається в 20–25 років.

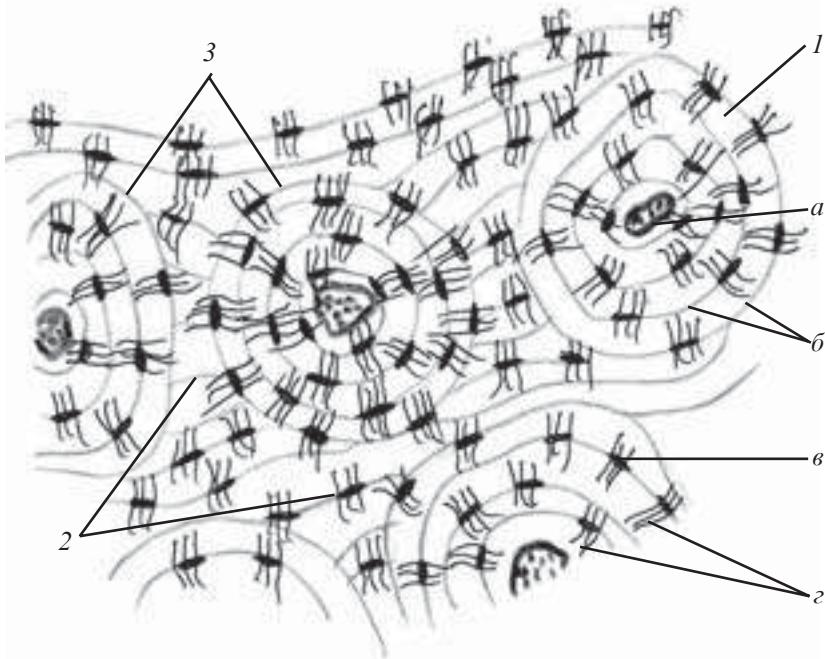
Ріст трубчастої кістки здійснюється за рахунок проліферації клітин глибокого остеогенного шару окістя.

## Препарати для вивчення

**Препарат 26.** Пластинчаста кісткова тканина. Поперечний розріз діафіза трубчастої кістки (рис. 86).

**Мале збільшення.** Знайти окістя (періост) жовтуватого, коричневого або зеленуватого кольору. Під окістям паралельно лежать зовнішні генеральні пластинки. Глибше розташовуються системи концентричних пластинок — остеони. В центрі кожного остеона проходить центральний канал. Остеон оточений спайною лінією. Між остеонами містяться вставні пластинки, внутрішні генеральні пластинки оточують кістковомозкову порожнину. Їх вкриває тонка волокниста оболонка — ендост.

**Велике збільшення.** В будь-якій пластинці добре видно остецити, розташовані в лакунах паралельно напрямку пластин-



*Рис. 86.* Пластинчаста кісткова тканина. Поперечний розріз діафіза трубчастої кістки. Забарвлення за Шморлем.  $\times 400$ :

1 — остеон (а — канал остеона з кровоносними судинами; б — кісткові пластинки; в — кісткові лакуни; г — кісткові каналці); 2 — система вставних пластинок; 3 — резорбційна (спайна) лінія

ки, та їх відростки, які проходять у кісткових каналцях перпендикулярно напрямку пластинки.

Зарисувати препарат. На рисунку позначити: 1) остеон: а) канал остеона з кровоносними судинами; б) кісткові пластинки; в) кісткові каналці; 2) систему вставних пластинок; 3) резорбційну (спайну) лінію.

### **Контрольні питання**

1. Загальний план будови та функції кісткової тканини.
2. Класифікація кісткової тканини.
3. Функція, походження та будова клітин кісткової тканини — остеобластів, остеоцитів, остеокластів.
4. Міжклітинна речовина кісткової тканини; будова та особливості хімічного складу.
5. Будова ретикулофіброзної кісткової тканини.
6. Морфофункціональна характеристика пластинчастої кісткової тканини.
7. Гістологічна будова трубчастої кістки.
8. Функція та будова окістя (періосту та ендоста).
9. Ріст, регенерація та вікові зміни кісткової тканини.
10. Екзогенні та ендogenous фактори, які впливають на структурний гомеостаз кісткової тканини.

### **Ситуаційні задачі**

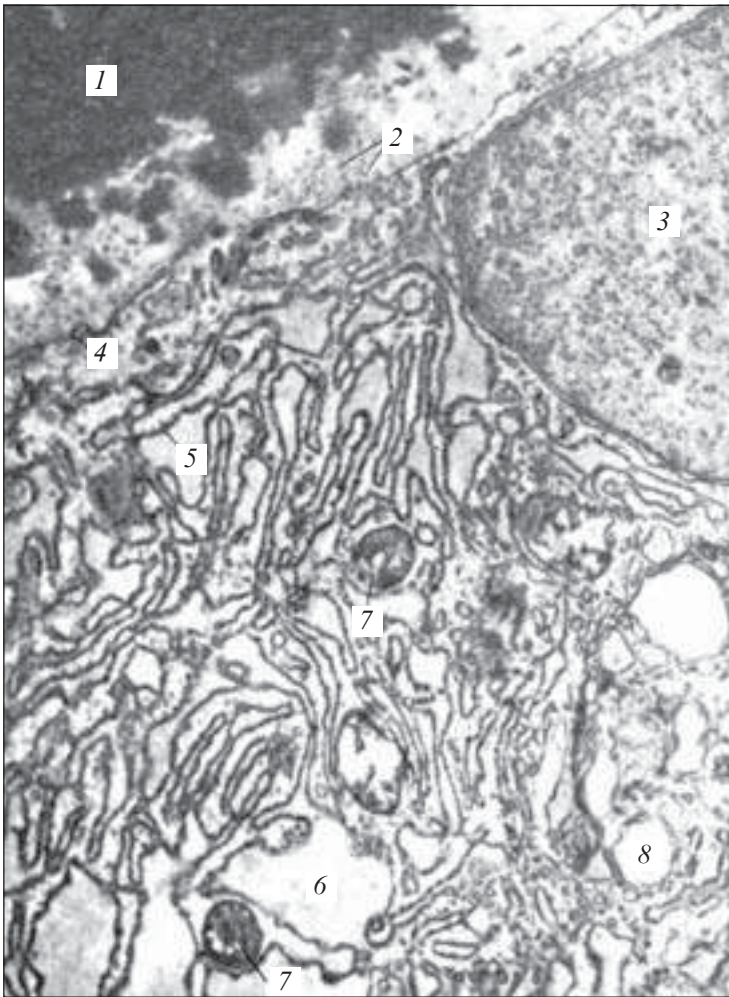
1. При перегляді мікропрепарату кісткової тканини виявлено багатоядерні клітини, що містять лізосоми. Як називаються ці клітини, яка їх функція?

2. У трубчастій кістці між остеонами розміщені кісткові пластинки, які не утворюють остеонів. Яке походження цих пластинок?

3. У тварини вилучено ділянку кісткової тканини. Як змінюється інтенсивність проліферації окістя, яке прилягає до вилученої ділянки кістки?

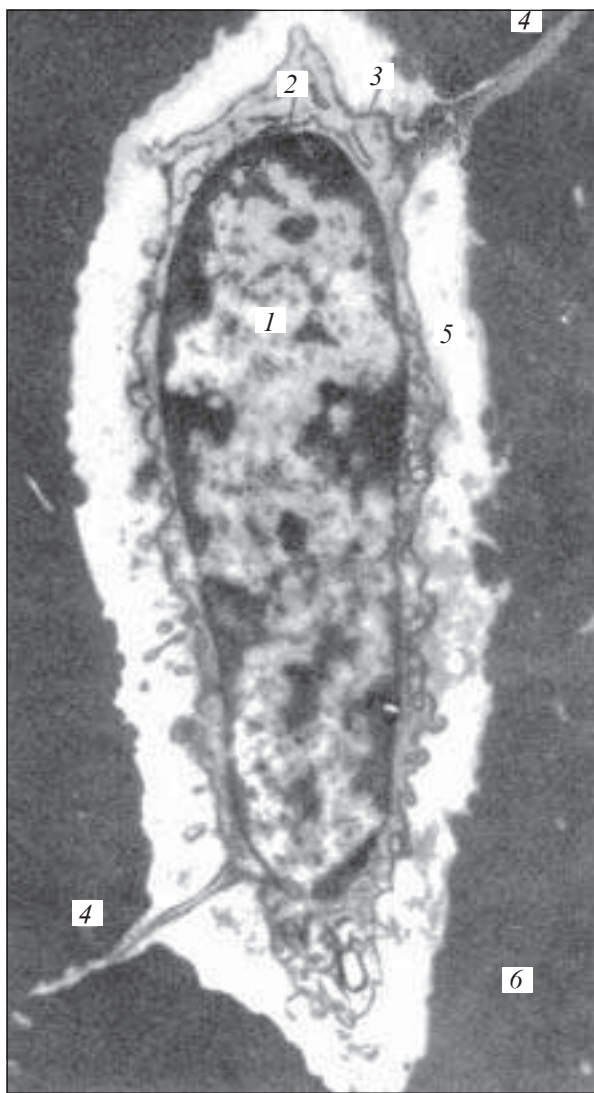4. На електронних мікрофотограмах представлено дві клітини кісткової тканини (рис. 87, 88). Цитоплазма однієї добре виражена, містить розвинену ендоплазматичну сітку та комплекс Гольджі, а також численні мітохондрії. Об'єм цитоплазми іншої клітини невеликий, органели в ній нечисленні. Яка з цих клітин є остеобластом, а яка — остеоцитом?





*Рис. 87.* Остеобласти. Електронна мікрофотограма остеобласта із голілки новонародженої миші.  $\times 16\ 000$ :

1 — мінералізована основна речовина кістки; 2 — остеоїд із численними колагеновими фібрилами; 3 — ядро остеобласта; 4 — цитолема остеобласта; 5, 6 — ендоплазматична сітка; 7 — мітохондрії; 8 — внутрішньоклітинний сітчастий апарат (з атласу Родіна)



*Рис. 88.* Кісткова клітина — остеочит. Електронна мікрофотограма кісткової клітини із стегнової кістки миші.  $\times 10\,000$ :

1 — ядро; 2 — ендоплазматична сітка; 3 — оболонка клітини (цитолема); 4 — відростки остеочита; 5 — кісткова лакуна (порожнина); 6 — міжклітинна речовина кістки (за Баудом і Вебер — Златкінім)

## Приблизні екзаменаційні питання

1. Загальний план будови кісткових тканин. Класифікація.
2. Клітини кісткової тканини. Їх характеристика.
3. Характеристика міжклітинної речовини кісткової тканини.
4. Будова ретикулофіброзної кістки.
5. Будова пластинчастої кістки.
6. Гістологічна будова трубчастих кісток.
7. Ріст і регенерація та вікові зміни кісткової тканини.

## Остеогістогенез

Остеогістогенез (*osteohistogenesis*) — це процес закладки, розвитку, формування та регенерації кісткової тканини.

Розрізняють ембріональний і постембріональний остеогістогенез.

В ембріональному періоді розвиток кісткової тканини може відбуватися двома шляхами: прямого та непрямого остеогістогенезу.

**Прямий остеогістогенез**, мембранозний остеогістогенез (*osteogenesis membranacea*) — це остеогістогенез, що відбувається безпосередньо з мезенхіми, характерний для розвитку грубоволокнистої кісткової тканини при утворенні плоских кісток, наприклад, покривних кісток черепа. Цей процес спостерігається переважно протягом першого місяця внутрішньоутробного розвитку і складається з таких етапів.

**Перший етап** — це формування остеогенного (скелетогенного) острівця. В місцях утворення майбутньої кістки відбувається розмноження мезенхімних клітин і васкуляризація остеогенного острівця.

**Другий етап** (остеоїдний) характеризується диференціацією клітин остеогенних острівців у остеобласти, що розпочинають утворювати органічний матрикс кісткової тканини. Внаслідок цього вони оточують себе міжклітинною речовиною і перетворюються на остецити, розташовані в лакунах. Волокна, які розростаються, віддаляють клітини, які, не втрачаючи своїх відростків, залишаються зв'язаними між собою. Основна остеоїдна речовина, розташована між волокнами, згущується і збагачується осеомукоїдом.

**Третій етап** — кальцифікація (імпрегнація солями) міжклітинної речовини. Остеобласти продукують фермент — луж-

ну фосфатазу, що розщеплює гліцерофосфати, які містяться у периферійній крові, на цукор і фосфорну кислоту. Фосфорна кислота реагує з сіллю кальцію і формує спочатку аморфні речовини у вигляді  $[\text{Ca}_3(\text{PO}_4)_2]$ , а потім з неї утворюються кристали гідроксіапатиту. Волокна, наростаючи з кінців кісткової моделі, утворюють довгі кісткові перекладки, або балки. Після цього сітка перекладин розгалужується, простір між ними заповнюється сполучною тканиною з судинами, які проходять в ній.

**Непрямий остеогенез**, хрящовий (*osteogenesis cartilaginea*) — це процес розвитку кістки на місці хряща.

На другому місяці ембріонального розвитку в місцях закладки майбутніх трубчастих кісток із мезенхіми формується хрящовий зачаток, який дуже швидко набирає форми майбутньої кістки. Цей зачаток складається з ембріонального гіалінового хряща, вкритого охрястям.

Заміщення хрящової тканини на кісткову полягає у перихондральному та ендохондральному скостенінні.

**Перихондральна осифікація** (*ossificatio perichondrialis*) починається з появи в охрясті середньої частини діафіза остеобластів, які утворюють грубоволокнисту кісткову тканину. Тканина, яка утворилась, охоплює діафіз хрящової закладки у вигляді манжетки, отже, живлення хряща діафіза порушується. Результатом цього є поява в хрящі діафіза дистрофічних змін, відбувається вакуолізація хрящових клітин, їх ядра ущільнюються (пікноз). Між клітинами виявляються мінеральні речовини.

Процес руйнування хряща посилюється внаслідок діяльності спеціальних клітин — остеокластів, які руйнують хрящ. В утворені порожнини врастають кровоносні судини.

**Ендохондральна осифікація** (*osseficatio endochondralis*) — процес утворення кістки всередині хрящового зачатка.

Із мезенхіми, яку супроводжують кровоносні судини, формуються остеобласти, з яких розпочинається будова ендохондральної кістки на перекладах незвапнованого хряща. Ендохондральна кістка відрізняється від перихондральної наявністю в ній залишків незвапнованої міжклітинної речовини хряща.

У процесі розвитку ендохондральної кістки відбувається поступове руйнування її остеокластами, внаслідок чого утворюються великі порожнини, які, з'єднуючись, формують кістково-мозкову порожнину. З мезенхіми, яка проникає сюди, диференціюється строма кісткового мозку, яка заселяється стовбуро-

вими клітинами. Тим же часом по периферії діяфіза з боку окістя наростають все нові й нові перекладини кісткової тканини, які утворюються з окістя. Розростаючись у довжину в напрямку до епіфізів та збільшуючись у товщину, вони утворюють щільний шар кістки.

**Осифікація епіфізів.** У епіфізах хрящова тканина зберігається тривалий час. В ній виділяють ряд зон:

— зона резорбції хряща (*zona resorbeus*), що прилягає безпосередньо до діяфіза;

— зона гіпертрофії (*zona hypertrophica*), в якій хондроцити, що підлягають деструкції, набухають і стають схожими на пухирці;

— зона проліферації (*zona proliferativa*), яка є майбутньою метаепіфізарною пластинкою росту, в якій хондроцити розташовуються один над одним стовпчиками;

— резервна зона (*zona reservata*).

В подальшому вторинні центри ендохондрального скостеніння з'являються і в епіфізах, тільки зона проліферації хряща зберігається у людини приблизно до 20 років.

### **Ріст, регенерація та вікові зміни кісткової тканини**

Ріст кісткової тканини здійснюється тільки шляхом апозиції — накладання щойно утвореної кісткової тканини на існуючу. Ріст кістки в товщину здійснюється за рахунок окістя внаслідок проліферації та синтетичної діяльності остеобластів її глибокого остеогенного шару.

Ріст у довжину забезпечується розмноженням клітин зони проліферації метаепіфізарної пластинки.

Фізіологічна регенерація кісткової тканини здійснюється шляхом безперервної заміни старих кісткових пластинок щойно утвореними, формуванням нових остеонів на місці зруйнованих. Ці взаємно протилежні процеси забезпечуються діяльністю остеокластів та остеобластів.

Вікові зміни кісткової тканини полягають у поступовій втраті неорганічного матриксу після двадцяти років.

Характерною особливістю є те, що у чоловіків втрата мінеральних компонентів є постійним показником, який становить близько 0,4 % маси щороку.

У жінок з настанням менопаузи, певно, внаслідок дефіциту естрогенів у організмі, процеси демінералізації зростають, досягаючи 1–1,5 % щороку.

## Препарати для вивчення

**Препарат 27.** Розвиток кісткової тканини з мезенхіми (рис. 89).

*Мале збільшення.* На препараті знайти ділянки грубоволокнистої кісткової тканини (остеоїд), забарвлені гомогенно в яскраво-рожевий колір. Острівці оточені клітинами мезенхіми — відростчастої форми із слаббазофільною цитоплазмою. На поверхні остеоїда знаходяться остеобласти — клітини полігональної форми з різко базофільною цитоплазмою. В глибині остеоїда розміщені остеоцити — клітини з чітким обідком цитоплазми. Остеокласти лежать на периферії остеоїда — це великі багатоядерні клітини.


*Велике збільшення.* На боці остеокласта, звернутому до кістки, видно гофрований край. Кровоносні судини визначаються у вигляді поперечних і косих зрізів тонкостінних трубочок, що містять формені елементи. Зарисувати препарат.

На рисунку позначити: 1) скелетогенний острівець; 2) мезенхіму; 3) кровоносну судину; 4) кісткову трабекулу: а) остеоцит; б) незвапновану основну речовину — остеоїд; 5) остеобласти; 6) остеокласт.

**Препарат 28.** Розвиток кістки на місці хряща (рис. 90).

*Мале збільшення.* На препараті знайти зону діафіза хрящової закладки. У цій зоні під охрястям видно перихондральне кісткове кільце (кісткова манжетка). Міжклітинна речовина в ній гомогенно-рожевого кольору, а остеобласти і ядра остеоцитів — базофільні. В центральній зоні діафіза, де відбувається ендохондральне скостеніння, навколо синіх і голубих ділянок незвапнованого матриксу хряща утворюється ендохондральна кістка. В порожнині кістки видно скупчення клітин червоного кісткового мозку (клітини округлої форми, часто з гіперхромними ядрами). На межі з епіфізом є зона резорбції хряща, де незвапнований хрящ руйнується і заміщається кістковою тканиною. Далі розташована зона гіпертрофії, в якій хондроцити мають вигляд прозорих пухирців. За нею — зона проліферації, в якій розмножуються хондроцити, що розташовуються один за одним у вигляді монетних стовпчиків. Більша частина епіфіза зайнята зоною невидозміненого гіалінового хряща. Зарисувати препарат.

На рисунку позначити: 1) епіфізарний гіаліновий хрящ; 2) охрястя; 3) стовпчастий шар; 4) пухирцевий шар; 5) пери-



*Рис. 89.* Розвиток кісткової тканини з мезенхіми. Забарвлення гематоксилін-еозином.  $\times 400$ :

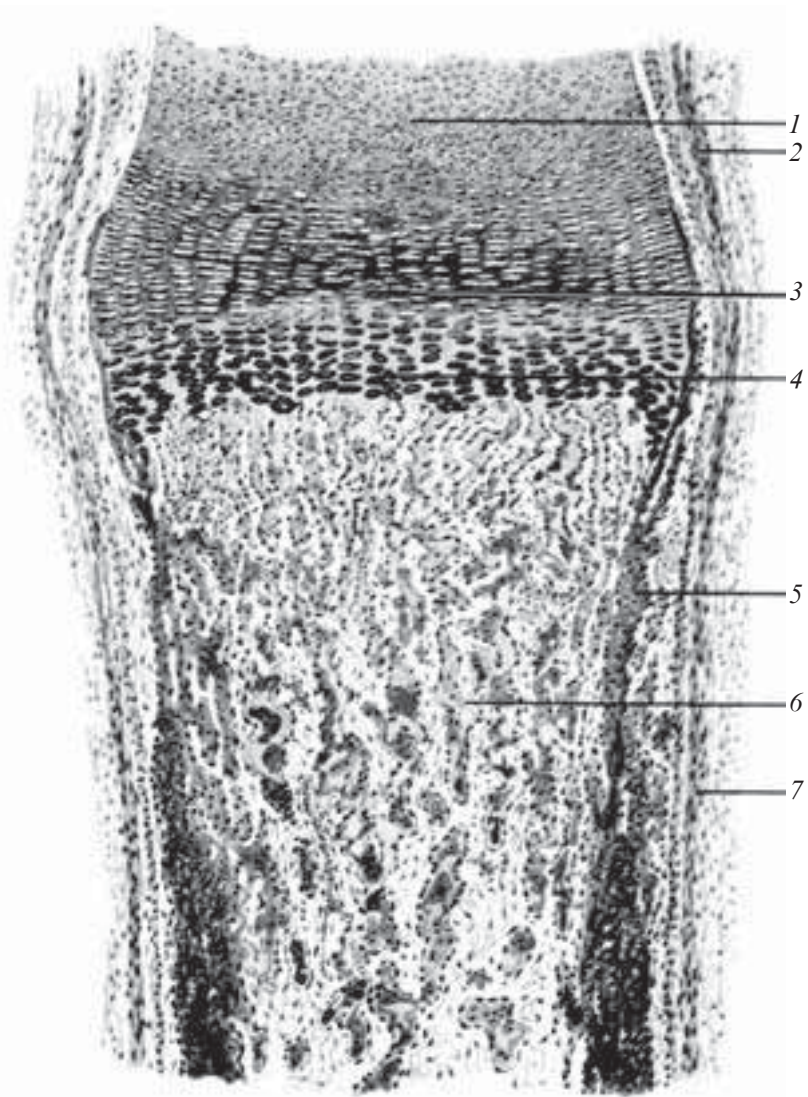
1 — скелетогенний острівцеві; 2 — мезенхіма; 3 — кровоносна судина; 4 — кісткова трабекула (а — звапнована міжклітинна речовина; б — остеочит; в — незвапнована основна речовина — остеоїд); 5 — остеобласти; 6 — остеокласт

хондральну кісткову манжетку; 6) шар звапнованого хряща; 7) ендохондральну кістку; 8) кровоносну судину; 9) канал первинного остеона; 10) кістковий мозок; 11) окістя.

Для кращого розуміння процесів кальцифікації ознайомтеся з електронною мікрофотографією (рис. 91).

### **Контрольні питання**

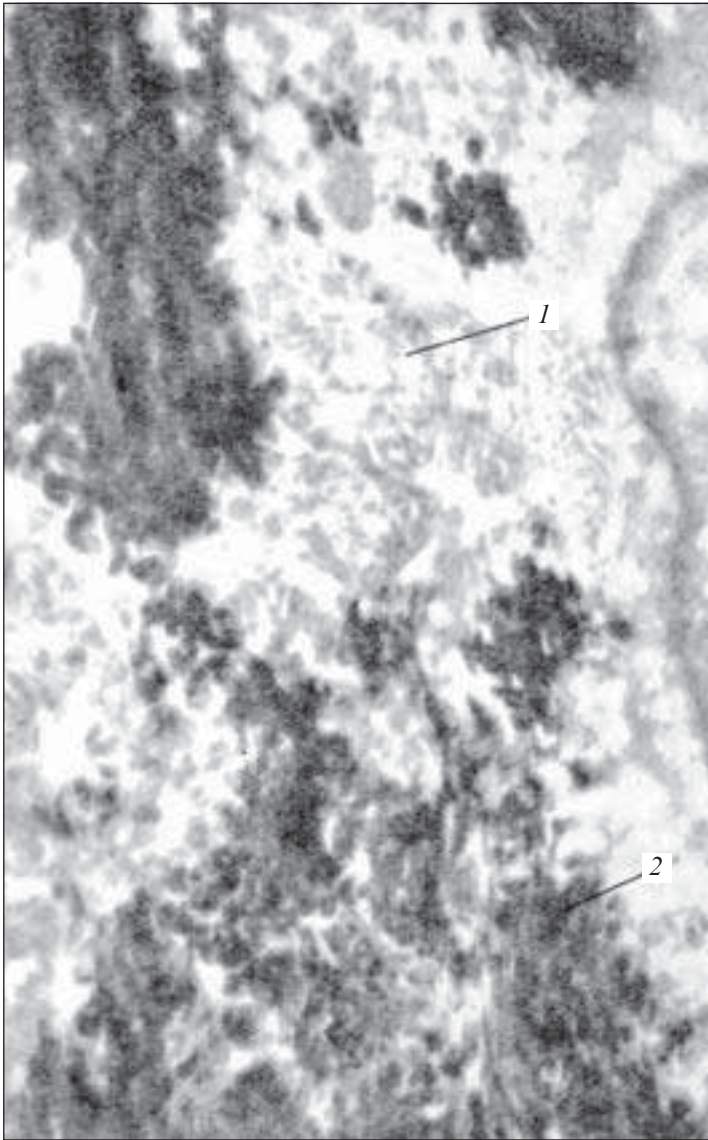
1. Загальна характеристика остеогістогенезу.
2. Стадії розвитку кісткової тканини безпосередньо з мезенхіми (прямий остеогістогенез).



*Рис. 90.* Розвиток кістки на місці хряща. Забарвлення гематоксилін-еозином.  $\times 56$ :

1 — епіфізарний гіаліновий хрящ; 2 — охрястя; 3 — шар стовпчастого хряща; 4 — шар пухирцевого хряща; 5 — перихондральна кісткова манжетка; 6 — ендохондральна кістка; 7 — окістя





*Рис. 91.* Кальцифікація регенеруючої кісткової тканини. Електронна мікрофотограма зони кальцифікації регенеруючої кістки.  $\times 30\ 000$ :

*1* — осейнові (колагенові) протофібрили; *2* — кристали гідрооксіапатиту в міжклітинній речовині (за Л. Н. Михайловою)

3. Стадії розвитку кісткової тканини на місці хряща (непрямий остеогістогенез).
4. Регенерація кісткової тканини та її вікові зміни.

### **Ситуаційні задачі**

1. У трубчастій кістці між остеонами розміщені кісткові пластинки, які не утворюють остеонів. Яке походження цих пластинок?

### **Приблизні екзаменаційні питання**

1. Характеристика прямого остеогістогенезу. Стадії.
2. Розвиток кісткової тканини з хряща.

## **М'ЯЗОВІ ТКАНИНИ**

---

М'язові тканини (*textus muscularis*) — це група тканин спеціального призначення, які мають різне походження і будову, але об'єднані за функціональною ознакою — здатністю структурних елементів до скорочення, що супроводжується зміною мембранного потенціалу.

Для всіх груп характерними є наявність подовженої форми їхніх структурних компонентів і спеціалізованих органел — міофібрил. Міофібрили можуть бути непосмугованими (гладкими) або посмугованими (поперечно-посмугованими). Відповідно розрізняють непосмуговану і посмуговану м'язову тканину. За своїм походженням м'язові тканини поділяють на п'ять гістогенетичних типів (рис. 92).

### **Гладкі м'язові тканини**

Непосмугована (гладка) м'язова тканина (*textus muscularis nonstriatus*) залежно від походження буває трьох типів.

**Гладка м'язова тканина мезенхімного походження** — це тканина, стовбурові клітини і клітини-попередники якої, імовірно, споріднені з попередниками фібробластів сполучної тканини і розташовуються, будучи детермінованими, у складі мезенхіми. Подібно до фібробластів, вони синтезують глікозаміноглікани і молекули колагену, з яких вже поза клітиною формується матрикс базальної мембрани і волокон.

Структурно-функціональною одиницею гладкої м'язової тканини є гладкий *міоцит* (*myocytus nonstriatus*). Це веретено-

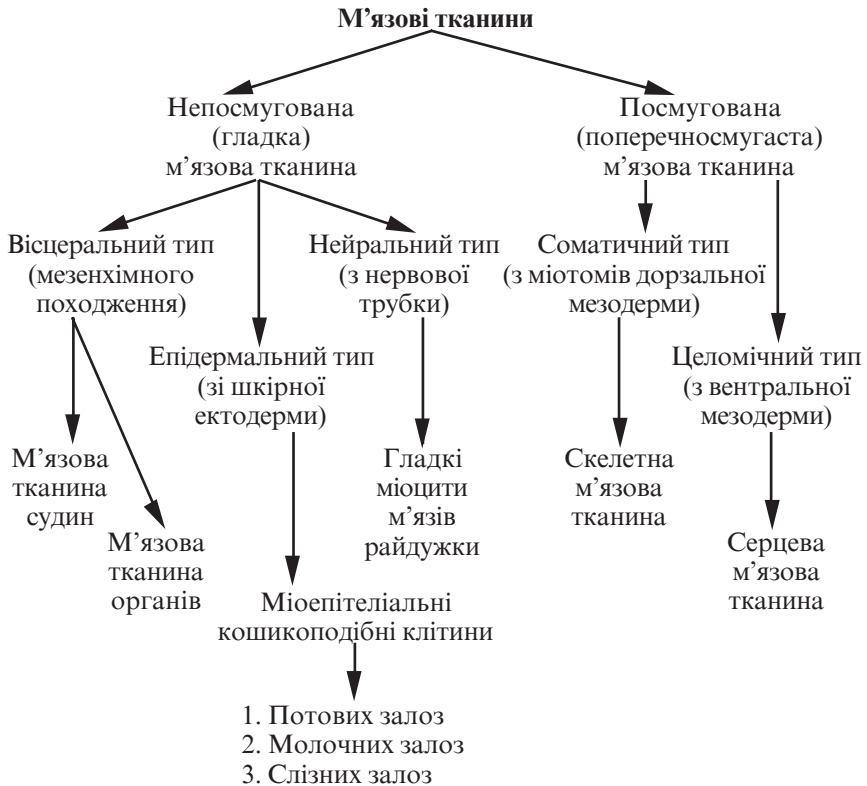


Рис. 92. Класифікація м'язових тканин

подібна клітина завдовжки 20–500 мкм, діаметром 2–20 мкм. У матці, ендокарді, аорті, сечовому міхурі трапляються міоцити з відростками.

Під час скорочення міоцит може вигинатися і навіть закручуватися.

Цитоплазма гладкого міоцита утворює численні впинання, піноцитозні пухирці і кавеоли, завдяки яким до цитоплазми надходять іони кальцію. Органели загального призначення розташовуються поблизу полюсів ядра. Комплекс Гольджі, ендоплазматична сітка і, особливо, гранулярна сітка розвинуті слабо, що свідчить про знижені синтетичні процеси. Наявні вільні рибосоми, включення жиру, вуглеводів, пігментні включення.

Міофіламенти бувають тонкі — актинові (*myofilamentum tenue*) і товсті — міозинові (*myofilamentum crassum*).

Актинові міофіламенти у цитоплазмі розташовуються поздовжньо або під кутом до довгої осі клітини, утворюючи тримірну сітку. До їхнього складу, окрім білка актину, входять тропоміозин, кальдесмон.

Міозинові міофіламенти розташовуються в цитоплазмі переважно поздовжньо, вони товщі за актинові. При скороченні спостерігається пересування актинових і міозинових ниток відносно одна одної. У механізмі скорочення гладких міоцитів значна роль належить процесу фосфорилування міозину, який залежить від концентрації іонів кальцію.

Кожний міоцит оточений базальною мембраною з отворами, у ділянці отворів між сусідніми міоцитами утворюються щільно-подібні сполучення — нексуси. Навколо м'язових клітин ретикулярні еластичні й тонкі колагенові волокна утворюють сітку — ендомізій, що з'єднує сусідні міоцити. М'язові групи з 10–12 міоцитів об'єднуються в м'язовий шар, між шарами розташовується пухка сполучна тканина з кровоносними судинами і нервами.

**Гладка м'язова тканина епідермального походження** — це тканина, клітини якої розвиваються зі шкірної ектодерми. Вони мають зірчасту або кошикоподібну форму і своїми відростками охоплюють кінцеві відділи та дрібні вивідні протоки залоз. У відростках цих клітин розташований скорочувальний апарат, побудований так, як і в непосмугованих міоцитах мезенхімного походження. Ядро й органели розташовуються у центральній частині клітини.

Ці клітини локалізовані у потових, молочних, слинних і слізних залозах. Диференціюючись водночас з їх секреторними епітеліальними клітинами із спільних попередників, міоепітеліальні клітини безпосередньо прилягають до епітеліальних таким чином, що від сполучної тканини їх відокремлює тонка спільна базальна мембрана.

Скорочуючись, відростки цих клітин сприяють виведенню секрету залоз.

**Міоцити гладкої м'язової тканини нейрального походження** розвиваються з клітин нейрального зачатка у складі стінки очного келиха. За будовою це непосмуговані міоцити з відповідним скорочувальним апаратом. Вони входять до складу м'язів райдужки ока, які розширюють та звужують зіницю.

### **Гладкі м'язові тканини у складі органів**

У складі органів гладкі непосмуговані міоцити об'єднуються в пучки, між якими розташовуються тонкі прошарки пухкої

волокнутої сполучної тканини (перимізій). Сукупність пучків утворює м'яз, оточений більш товстими прошарками волокнутої сполучної тканини (епімізій). В них проходять кровоносні судини, які постачають поживні речовини гладкому м'язу, та нервові волокна, що закінчуються між міоцитами.

Гладкі м'язи наявні в стінках багатьох внутрішніх органів, утворюють в них шари й оболонки (органи дихання, шлунково-кишковий тракт, статеві органи, кровоносні судини).

## Препарати для вивчення

**Препарат 29.** Гладка м'язова тканина сечового міхура (рис. 93).

**Мале збільшення.** При такому збільшенні знайти м'язову оболонку органа.

**Велике збільшення.** Добре видно гладкі міоцити, які мають на поздовжньому розрізі веретеноподібну форму. Цитоплазма оксифільна. В центрі клітини розташоване паличкоподібне ядро фіолетового кольору. Між поздовжніми і циркулярними шарами м'язів видно прошарки пухкої волокнутої сполучної тканини. Зарисувати препарат.

На рисунку позначити: 1) гладкі м'язові клітини у поздовжньому розрізі; 2) гладкі м'язові клітини у поперечному розрізі; 3) прошарки сполучної тканини з кровоносними судинами; 4) ядро гладкої м'язової клітини.

## Поперечносмугасті м'язові тканини

Поперечносмугаста (посмугована) м'язова тканина (*textus muscularis striatus*) — це тканина, для структурних елементів якої характерна наявність посмугованих міофібрил.

Поперечносмугаста м'язова тканина залежно від походження, особливостей будови та функціонального призначення має два різновиди: скелетна та серцева.

### Поперечносмугаста скелетна м'язова тканина

Поперечносмугаста (смугаста) скелетна м'язова тканина (*textus muscularis striatus skeletalis*) — це тканина, джерелом розвитку якої є клітини міотомів дорзальної мезодерми. Її структурно-функціональною одиницею є м'язове волокно, яке являє собою симпласт. Ця тканина містить особливі клітини — міосателітоцити, що розглядаються як камбіальні елемен-

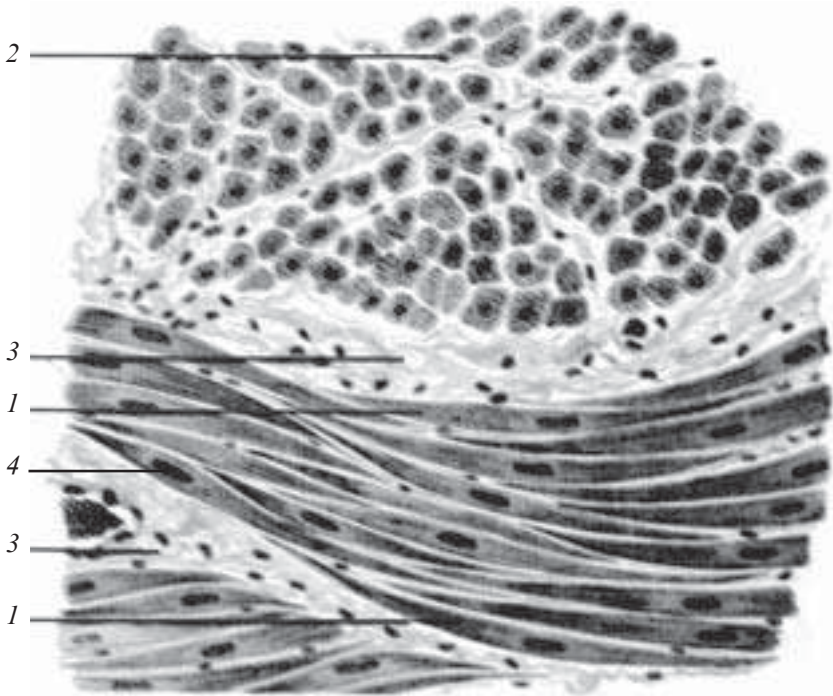


Рис. 93. Гладка м'язова тканина сечового міхура. Забарвлення гематоксилін-еозином.  $\times 400$ :

1 — гладкі м'язові клітини у поздовжньому розрізі; 2 — гладкі м'язові клітини у поперечному розрізі; 3 — прошарки сполучної тканини з кровеносними судинами; 4 — ядро гладкої м'язової клітини

ти. Вони розташовуються між плазмолемою м'язового волокна і його базальною мембраною.

**М'язове волокно** (*myofibrillae*) утворене міосимпластом і міосателітоцитами, має форму циліндра із заокругленими, косими або зубчастими кінцями, діаметром 9–150 мкм і довжиною, що відповідає довжині м'яза.

Зовні м'язове волокно вкрите сарколемою, утвореною базальною мембраною, до якої вплетені ретикулярні та тонкі колагенові волокна оточуючої сполучної тканини, та плазмолемою **міосимпласта**, який є її внутрішнім шаром.

Плазмолема вкриває міосимпласт ззовні, по ній розповсюджується потенціал дії, що переходить на мембрану Т-трубочок.

Міосимпласт містить велику кількість ядер (до кількох десятків тисяч), розташованих під плазмолемою, що мають по-

довжену форму і містять ядрця та незначну кількість гетерохроматину.

Цитоплазма симпласта (саркоплазма) у своєму складі містить три групи організованих структур:

- органели загального призначення;
- включення — жирові, пігментні та вуглеводні;
- органели спеціального призначення — міофібрили.

Органели загального призначення представлені комплексом Гольджі, ділянками агранулярної ендоплазматичної сітки та мітохондріями, розташованими поблизу полюсів ядер.

Включення представлені переважно глікогеном, ліпідами і міоглобіном.

Органели спеціального призначення (міофібрили) розташовуються вздовж м'язового волокна, їх довжина збігається з довжиною волокна, товщина 1–2 мкм.

Міофібрили поперечносмугастого м'язового волокна складаються з товстих міофіламентів, які містять білок міозин, і тонких міофіламентів, що містять білок актин.

Товсті міофіламенти утворюють анізотропний диск або смужку А (*discus anizotropicus, stria A*), що характеризуються подвійним променезаломленням.

Тонкі міофіламенти утворюють ізотропний диск або смужку І (*discus izotropicus, stria I*), в яких не відбувається подвійного променезаломлення. Через середину диска І проходить лінія Z — телофрагма (*telophragma, linea Z*), через середину диска А — смужка Н, всередині якої розміщена лінія М — мезофрагма (*mesophragma, linea M*).

Ділянка між двома лініями Z називається саркомером (міомером). Саркомер є структурно-функціональною одиницею міофібрили, довжина його 2–3 нм.

***Miоcателітоцити*** (*myosatellitocyti*) — це одноядерні клітини, що прилягають до поверхні симпласта таким чином, що їх цитолеми стикаються.

З одним симпластом зв'язана неабияка кількість міосателітоцитів.

Ядро міосателітоцита має менші розміри, ніж ядро симпласта. Воно більш округле.

Цитоплазма містить рівномірно розподілені мітохондрії та ендоплазматичну сітку. Комплекс Гольджі і клітинний центр розміщені поруч з ядром, спеціальні органели відсутні.

Міосателітоцити являють собою камбіальні елементи скелетної м'язової тканини.

## **Молекулярні механізми скорочування м'язового волокна**

У розслабленому стані міоцита в каналцях його агранулярної ендоплазматичної сітки акумулюються іони кальцію. Потенціал дії, розповсюджуючись по цитолемі і Т-трубочках, сприяє вивільненню іонів кальцію, що надходять до міофібрил і взаємодіють з регуляторними білками тропоніном і тропоміозином. Внаслідок цього молекули тропоміозину зміщуються і відкривають ділянки актину, які отримують можливість взаємодіяти з міозином і переміщатися назустріч один одному. В результаті такого зустрічного руху нитки актину й міозину та телофрагми зближуються, а оскільки вони прикріплені до цитолемі, то відбувається зменшення всього волокна.

Енергія, необхідна для скорочування м'язів, використовується у вигляді АТФ. Головки білка міозину, здатні зв'язувати молекули АТФ, також мають АТФ-азну активність (тобто здатні розщеплювати АТФ). Комплекс актин — міозин — АТФ нестабільний, він дуже швидко розпадається на актин і міозин — АТФ. Мабуть, бокові містки відокремлюються в той момент, коли головка міозину приєднує молекули АТФ. Цей цикл повторюється зі швидкістю 50–100 разів на секунду. Після смерті синтез АТФ припиняється, відокремлення актину від міозину не відбувається, тому актиноміозиновий комплекс є стабільним кілька годин. При цьому філамент фіксується у зв'язаному стані. Цей процес має назву трупного залякання.

### **Типи м'язових волокон**

На світлооптичному рівні розрізняють кілька типів м'язових волокон: червоні м'язові волокна (І тип); білі м'язові волокна (ІІ тип); перехідні форми.

Кожний із перерахованих типів волокон має свої особливості ультраструктури й метаболізму.

Особливості ультраструктури проявляються ступенем розвитку саркоплазматичної сітки, довжиною контакту Т-трубочок з цією сіткою, структурою телофрагм, поєднанням актинових і міозинових волокон у міофібрилах, кількістю мітохондрій, різним вмістом включень міоглобіну, глікогену, ліпідів.

Особливості метаболізму проявляються різною активністю ферментів: аденозинтрифосфатази, сукцинатдегідрогенази.

Наприклад, волокна І типу містять аденозинтрифосфатазу повільного типу і мають високу активність сукцинатдегідро-



генази, високий вміст міоглобіну і глікогену. Волокна II типу містять АТФ-азу швидкого типу, активність СДГ у них нижча, включень глікогену більше, міоглобіну — менше.

### **М'яз як орган**

М'язові волокна, об'єднані сполучною тканиною, утворюють орган під назвою *м'яз (musculus)*.

Окремі м'язові волокна поділені між собою прошарком сполучної тканини, що одержав назву ендомізій.

Ретикулярні та колагенові волокна ендомізій переплітаються з волокнами сарколеми. На кожному м'язовому волокні плазмолема утворює вузькі глибокі впинання, до яких проникають ретикулярні та колагенові волокна. Вони пронизують базальну мембрану й утворюють петлю, яка прикріплюється до плазмолеми у тому місці, де зсередини з нею контактують активні нитки саркомерів. Виходячи за межі базальної мембрани, ретикулярні волокна переплітаються з колагеновими, які переходять у сухожилля.

Кожне м'язове волокно має свою іннервацію, оточене сіткою гемокapілярів.

Комплекс волокна з оточуючими його елементами пухкої сполучної тканини є структурно-функціональною одиницею скелетного м'яза (міон).

М'язові волокна різних типів у певних сполученнях об'єднані в пучки, між якими є більш товсті прошарки пухкої волокнистої сполучної тканини — перимізій. Перимізій містить також і еластичні волокна. Сполучна тканина, яка оточує м'яз в цілому, одержала назву епімізій.

### **Препарати для вивчення**

**Препарат 30.** Поперечносмугаста м'язова тканина язика (рис. 94).

**Мале збільшення.** При такому збільшенні знайти пучки поперечносмугастих м'язових волокон, зрізаних у різних напрямках, базофільно забарвлені, з багатьма ядрами темно-фіолетового кольору, що лежать під сарколемою (на поздовжньому та поперечному зрізі).

**Велике збільшення.** На поздовжньому зрізі добре видно чергування темних і світлих базофільних смужок. Між м'язовими волокнами — прошарки пухкої сполучної тканини (ендомізій).

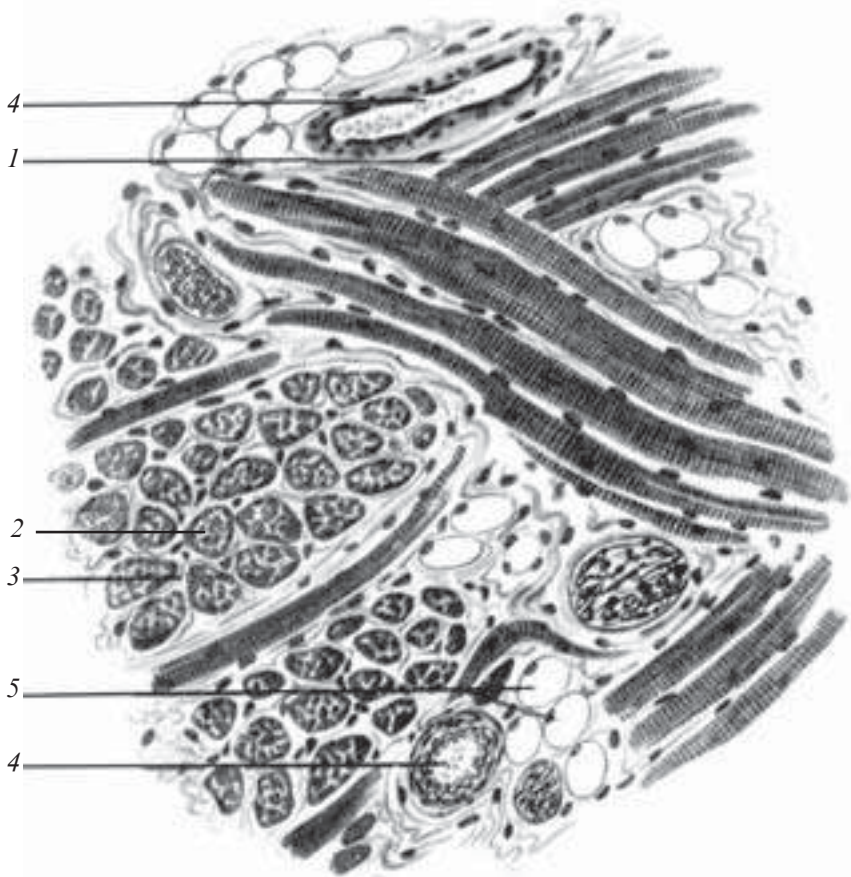


Рис. 94. Поперечносмугаста м'язова тканина язика. Забарвлення залізним гематоксиліном.  $\times 400$ :

1 — м'язові волокна у поздовжньому розрізі; 2 — м'язові волокна у поперечному розрізі; 3 — ендомізій; 4 — кровоносні судини; 5 — жирові клітини

Зарисувати препарат. На рисунку позначити: 1) м'язові волокна у поздовжньому розрізі; 2) м'язові волокна у поперечному розрізі; 3) ендомізій; 4) кровоносні судини; 5) жирові клітини.

### Поперечносмугаста серцева м'язова тканина

Поперечносмугаста серцева м'язова тканина (*textus muscularis striatus cardiacus*) розвивається із симетричних ділянок вісцерального листка спланхнотома (целомічної вистилки) у шийній частині зародка, який дістав назву міоепікардіальної пластинки.

Більшість клітин цієї тканини диференціюється в серцеві міоцити (кардіоміоцити), решта — в клітини мезотелію епікарда.

У процесі гістогенезу спостерігається диференціація кардіоміоцитів на кілька видів: скоротливі, провідні, перехідні (проміжні), секреторні.

**Скоротливі кардіоміоцити** — це клітини подовженої форми, близької до циліндричної, розмірами 100–150 мкм, з'єднані між собою таким чином, що їхні ланцюжки утворюють так звані функціональні волокна завтовшки 10–20 мкм, а ділянки контакту утворюють вставні диски.

Кардіоміоцити здатні розгалужуватися, утворюючи просторову сітку. Бокова поверхня їх вкрита базальною мембраною, в яку ззовні вплітаються тонкі ретикулярні й колагенові волокна.

Кардіоміоцити містять одне або два ядра овальної форми, розташовані у центральній частині клітини. Ядра здебільшого поліплоїдні.

Цитоплазма містить поблизу полюсів ядер органели загального призначення, включаючи клітинний центр, комплекс Гольджі, слабо розвинену гранулярну ендоплазматичну сітку та окремі лізосоми. Агранулярна ендоплазматична сітка добре розвинена, формує субсарколемальні цистерни, які прилягають до Т-трубочок, а також трубочки L-системи, що анастомозують між собою. У цитоплазмі містяться включення глікогену та ліпідів, міоглобіну, велика кількість мітохондрій, що утворюють ланцюжки навколо спеціальних органел — міофібрил.

**Міофібрили** (*myofibrillae*) складаються із упорядковано розташованих філаментів актину та міозину, які являють собою скоротливі білки.

Закріплення актинових та міозинових філаментів в кардіоміоциті здійснюють особливі структури — телофрагми і мезофрагми, побудовані з інших білків.

**Телофрагма** (*telophragma*) — це сітка білкових молекул, розтягнутих поперек клітини і прикріплених до цитолемі. На поздовжніх зрізах кардіоміоцитів телофрагми мають вигляд ліній завтовшки близько 100 нм (Z-лінії). Ділянка міофібрили між двома телофрагмами називається саркомером.

Посередині саркомера розташовується **мезофрагма** (*mesophragma*), що на поздовжньому розрізі має вигляд лінії (M-лінія). Від мезофрагми у напрямку телофрагми відходять міозинові філаменти, а від телофрагми назустріч їм — актинові. Вони зустрічаються і на деякій відстані йдуть паралельно, при-

чому кожний міозиновий (товстий) філамент супроводжує шість актинових (тонких) міофіламентів.

Ділянка саркомера, зайнята М-лінією та прилеглими зонами, в яких розміщені тільки міозинові нитки, дістала назву Н-смуги (світлої зони), а ділянка, в якій розміщені міозинові й частково актинові філаменти, — А-смуги (А-диска).

Ділянки двох сусідніх саркомерів розділені Z-лінією, що містить тільки філаменти актину, разом утворюють І-смугу (І-диск). Таку назву смуги дістали через різну молекулярну організацію й світлозаломлення: в ділянці І-смуги заломлення світла ізотропне, в ділянці А-смуги — анізотропне.

Між міофібрилами розташовані мітохондрії й агранулярна ендоплазматична сітка. Мітохондрії дуже великі, утворюють тримірну сітку з дуже щільним їх розташуванням в ділянці І-диска.

На рівні телофрагми цитолема утворює глибокі впинання, що дістали назву поперечних трубочок (Т-трубочок), форму яких повторює базальна мембрана. Ця система забезпечує швидке проведення потенціалу дії до кожної міофібрили. Канальці агранулярної ендоплазматичної сітки в цитоплазмі розміщені поздовжньо, анастомозують між собою, досягають Т-трубочок, йдуть на деякій відстані паралельно з ними.

Різні кінці кардіоміоцитів у ділянці вставних дисків закінчуються на різних рівнях. Виступаюча частина одного кардіоміоцита вміщена в заглиблену частину наступного. Поверхня контакту клітин утворює пальцеподібне сполучення — інтердигітації і численні десмосоми, в які вплітаються актинові міофіламенти найближчого саркомера міофібрили. Бокові поверхні виступів теж торкаються одна одної й об'єднуються численними нексусами. За допомогою інтердигітацій і десмосом кардіоміоцити міцно зв'язуються один з одним, що забезпечує розвиток єдиного зусилля при скороченні багатьох сусідніх клітин. За допомогою нексусів здійснюються іонні та хімічні взаємодії, що забезпечує синхронізацію скорочення кардіоміоцитів.

**Провідні кардіоміоцити** — це клітини, розміри яких значно більші, ніж у робочих кардіоміоцитів (довжина близько 100 мкм, товщина близько 50 мкм), чим вони й вирізняються на мікропрепаратах.

Цитоплазма містить всі органили загального призначення; мітохондрії дрібні, рівномірно розподілені по всій цитоплазмі. Міофібрили нечисленні, розташовані по периферії клітини. Ци-

толема не утворює Т-систем. Провідні кардіоміоцити з'єднуються у волокна один з одним не тільки кінцями, а й боковими поверхнями.

Між кардіоміоцитами формуються вставні диски, побудовані простіше, ніж між скорочувальними кардіоміоцитами. Волокна, які складаються з провідних кардіоміоцитів, розгалужуються між скорочувальними робочими кардіоміоцитами, передаючи їм збуджувальний імпульс.

Функція провідних кардіоміоцитів полягає в тому, що вони сприймають керуючі сигнали від пейсморкерних елементів і передають інформацію до скорочувальних кардіоміоцитів.

## Препарати для вивчення

**Препарат 31.** Поперечносмугаста м'язова тканина серця (рис. 95).

*Мале збільшення.* Знайти м'язове волокно у поздовжньому розрізі.

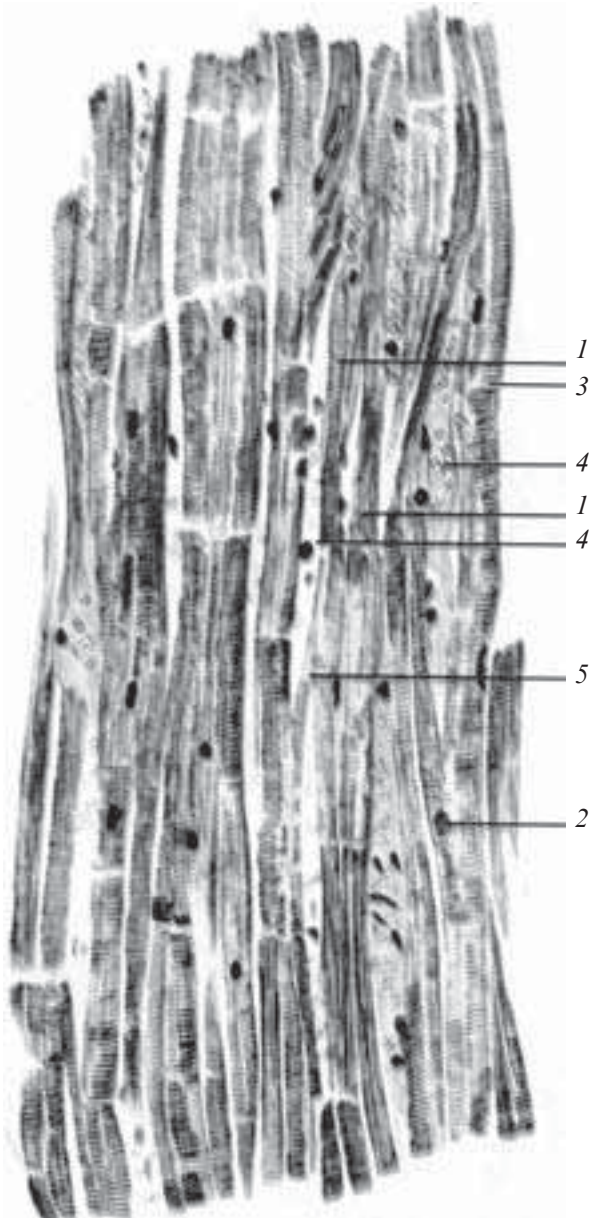
*Велике збільшення.* На препараті добре видно, що м'язове волокно складається з клітин — кардіоміоцитів, майже прямокутної форми, в центрі розміщені одно чи два ядра. Вставні диски у вигляді темних смужок розміщені перпендикулярно до довгої осі волокна. При такому збільшенні можна розглянути об'єднання серцевих м'язових волокон — анастомози. На світлооптичному рівні поперечна смугастість міофібрил помітна, як смугастість всього волокна.

Зарисувати препарат. На рисунку позначити: 1) кардіоміоцит; 2) ядро кардіоміоцита; 3) вставний диск; 4) прошарки сполучної тканини з кровоносними судинами; 5) анастомоз між двома м'язовими волокнами.

Для поглиблення знань про будову скелетної та серцевої посмугованої м'язової тканини розгляньте електронні мікрофотограми та схему (рис. 96–100).

## Контрольні питання

1. Загальна морфофункціональна характеристика м'язових тканин.
2. Класифікація м'язових тканин.
3. Джерела розвитку м'язової тканини.
4. Особливості будови і функції міоцитів гладкої м'язової тканини.



*Рис. 95.* Поперечносмугаста м'язова тканина серця. Забарвлення залізним гематоксиліном.  $\times 320$ :

1 — кардіоміоцит;  
2 — ядро кардіоміоцита;  
3 — вставний диск;  
4 — прошарки сполучної тканини з кровоносними судинами;  
5 — анастомоз між двома м'язовими волокнами

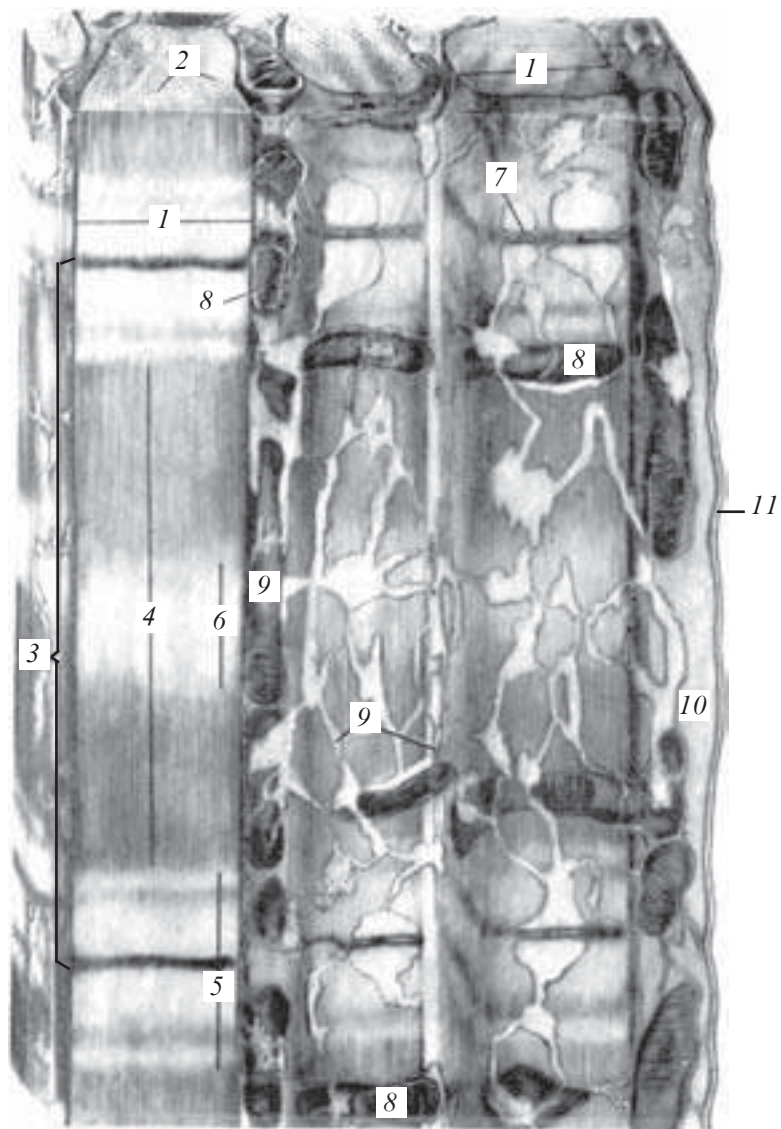


Рис. 96. Ультрамiкроскопiчна будова поперечносмугастого м'язового волокна. Електронна мiкрофотограма:

1 — поперечносмугастi мiофiбрили; 2 — мiопротофiбрили; 3 — саркомер; 4 — темний анизотропний диск (диск А); 5 — свiтлий iзотропний диск (диск І); 6 — смужка М; 7 — смужка Т; 8 — мiтохондрiї-саркосоми; 9 — ендоплазматична сiтка поперечного м'язового волокна; 10 — саркоплазма; 11 — сарколема (за Беннетом)

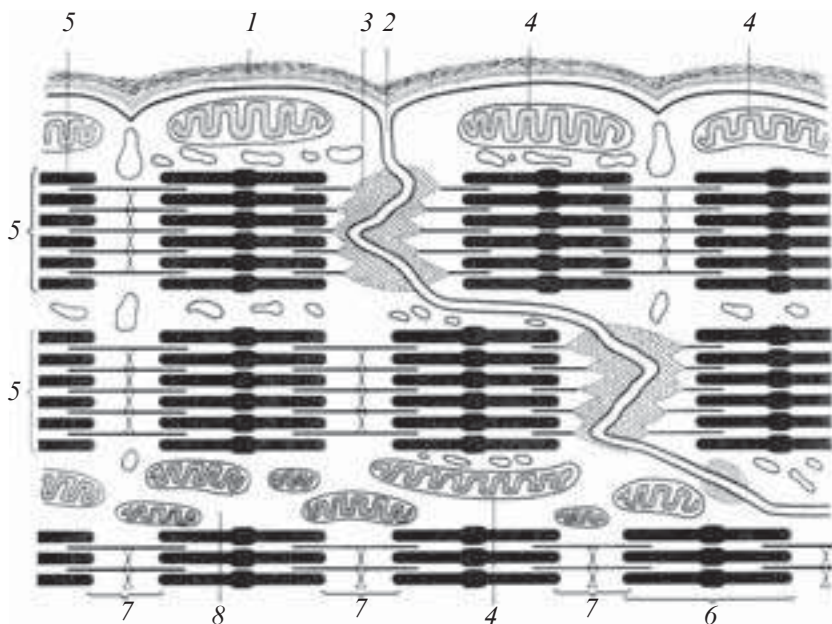


Рис. 97. Вставні диски між серцевими м'язовими клітинами (схема):

1 — оболонки м'язового волокна; 2 — вставний диск; 3 — закінчення міпротофібрил на цитолемі; 4 — мітохондрії; 5 — міпротофібрили; 6 — диск А (анізотропний диск); 7 — диск І (ізотропний диск); 8 — саркоплазма

5. Скелетна м'язова тканина, локалізація, функціональні особливості.

6. М'язове волокно як структурна одиниця скелетної м'язової тканини.

7. Будова міофібрили. Саркомер.

8. Будова і функції міосателітоцитів.

9. Саркоплазматична сітка. Т-системи.

10. Гістофізіологія скорочення.

11. Типи м'язових волокон.

12. Будова м'яза як органа.

13. Морфофункціональна характеристика серцевого м'яза.

Скорочувальний кардіоміоцит.

14. Особливості будови передсердних міоцитів.

15. Провідні кардіоміоцити. Типи, особливості будови.

16. Способи регенерації різних видів м'язової тканини.







Рис. 98. Поперечносмугасте м'язове волокно із скелетного м'яза аксолотля. Електронна мікрофотограма.  $\times 27\,000$ :

1 — поперечносмугасті міофібрили; 2 — саркомер; 3 — 1/2 диска I; 4 — диск I; 5 — 1/2 диска A; 6 — диск A; 7 — смужка T; 8 — смужка M (за В. П. Гілевим)

### Ситуаційні задачі

1. На препараті м'язової тканини видно м'язові волокна, що містять багато ядер, розташованих по периферії. Видно поперечну смугастість. Яка це м'язова тканина?



*Рис. 99.* Поперечносмугаста міофібрила із сильно скороченого м'язового волокна скелетного м'яза миші. Електронна мікрофотограма.  $\times 43\ 200$ :

*1* — диск I; *2* — смужка T; *3* — диск A; *4* — смужка M; *5* — міопротофібрили (за Сент-Д'єрд'ї)


2. Під мікроскопом на препараті м'язової тканини видно клітини веретеноподібної форми. В центрі клітини подовжене паличкоподібне ядро. Яка це м'язова тканина?

3. Є препарати скелетної і серцевої м'язової тканини. За якими структурними ознаками їх можна відрізнити?

### **Приблизні екзаменаційні питання**

1. Загальна морфофункціональна характеристика м'язових тканин. Гістогенез. Класифікація.

2. Морфофункціональна характеристика гладкої м'язової тканини.



*Рис. 100.* Попережносмугасті міофібрили із розслабленого м'язового волокна скелетного м'яза аксолотля. Електронна мікрофотограма.  $\times 27\ 000$ :  
 1 — поперечносмугасті міофібрили; 2 — саркомер; 3 — диск I; 4 — диск А; 5 — смужка Т; 6 — мітохондрії-саркосоми; 7 — рибосоми (за В. П. Гілевим)

3. Морфофункціональна характеристика поперечносмугастої скелетної м'язової тканини.

4. Морфофункціональна характеристика серцевої м'язової тканини.

## НЕРВОВА ТКАНИНА

---

Нервова тканина (*textus nervosus*) — це тканина спеціального призначення, яка є основним структурним елементом нервової системи, що здійснює регуляцію діяльності тканин і органів, їх взаємодію і зв'язок з навколишнім середовищем, кореляцію функцій, інтеграцію й адаптацію організму.

Нервова тканина складається з нервових клітин (нейроцитів, нейронів) і зв'язаних з ними клітин нейроглії. В сукупності названі структурні елементи складають єдину морфологічну та функціональну основу всіх органів нервової системи.

### Гістогенез нервової тканини

Нервова тканина розвивається з дорзального потовщення ектодерми — нервової пластинки. Нервова пластинка послідовно перетворюється на нервовий жолобок, а після цього — на нервову трубку (рис. 101). Нервова трубка відокремлюється від епідермальної ектодерми, яка лежить над нею. Частина клітин нервової пластинки не входить до складу ні нервової трубки, ні епідермальної ектодерми, розташовується між ними у вигляді пухкого скупчення клітин нервового гребеня або гангліозної пластинки. Клітини гребеня починають мігрувати в латеральному й вентральному напрямках. Клітини гребеня головного відділу формують ядра черепних нервів, другим джерелом їх утворення є нейральні плакоди.

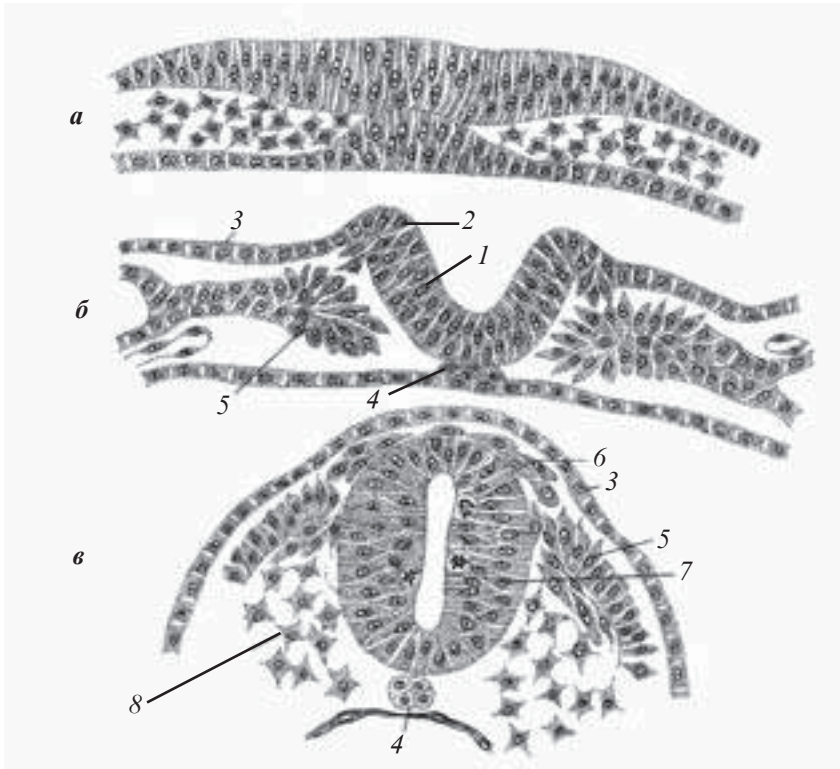
Клітини тулубового відділу гребеня розпадаються на два потоки — поверхневий і глибокий.

**Поверхневий потік** розповсюджується між ектодермою та мезодермою, даючи початок пігментним клітинам шкіри.

**Глибокий потік** спрямовується вглиб і вентрально проходить між сомітом і нервовою трубкою, а також між мезенхімними клітинами, які мігрують з соміту. З цих клітин формуються нейрони спінальних гангліїв і гангліїв автономної нервової системи, а також нейроглії — лемоцитів.

Потовщення ектодерми по боках голови носять назву нейральних плакод. Вони беруть участь в утворенні гангліїв V, VII і X пар черепних нервів.

На ранніх стадіях ембріогенезу нервова трубка являє собою багаторядний нейроепітелій, утворений вентрикулярними або нейроепітеліальними клітинами.



*Рис. 101.* Схема формування нервової трубки зародка курчати (за А. Г. Кнорре):

*a* — стадія нервової пластинки; *б* — замикання нервової трубки; *в* — відокремлення нервової трубки і гангліозної пластинки від ектодерми; 1 — нервовий жолобок; 2 — нервові валики; 3 — шкірна ектодерма; 4 — хорда; 5 — мезодерма; 6 — гангліозна пластинка; 7 — нервова трубка; 8 — мезенхіма

Вентрикулярні клітини — це клітини циліндричної форми, апікальні відростки яких межують з порожниною нервової трубки і з'єднані щільними контактами. Базальні кінці цих клітин торкаються субапікальної пограничної мембрани.

Для цих клітин характерні циклічні переміщення ядер: ядра премітотичних клітин лежать глибоко; під час профазі наближаються до поверхні, каріокінез відбувається поблизу шлуночкової поверхні, ядра дочірніх клітин знову ідуть вглиб. В процесі ембріонального розвитку відбувається зниження проліферативної активності вентрикулярних клітин, а після народження вона взагалі не спостерігається.

Морфологічно вентрикулярні клітини диференціюються в різні типи клітин зрілої нервової тканини. Частина їх дає початок нейроцитам, решта — гліальним клітинам (ependиміоцитам, астроцитам та олігодендроцитам).

У тих відділах мозку, де гістогенез відбувається особливо інтенсивно, вентрикулярні клітини втрачають циліндричну форму і здатність до переміщення ядер, але зберігають високу проліферативну активність. Ці клітини називають субвентрикулярними й екстравентрикулярними нейрогермінативними (камбіальними) клітинами. У подальшому вони дають початок деяким типам нейроцитів і гліальних клітин. Суб- і екстравентрикулярні клітини існують ще деякий час після народження.

## Клітини нервової тканини

Клітини нервової тканини, або нейроцити, нейрони (*neurocytus, neuronum*), — це морфологічні та функціональні одиниці нервової тканини, здатні сприймати подразнення, переходити до стану збудження, генерувати та передавати імпульс.

За своїми морфологічними особливостями і функціональним призначенням нейроцити різних відділів нервової системи значно відрізняються один від одного. Існує дві класифікації нейроцитів: морфологічна і функціональна (рис. 102, 103).

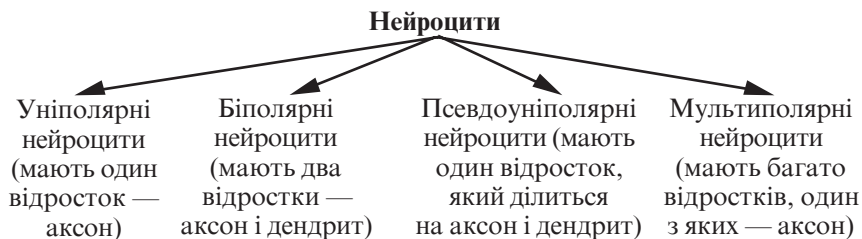


Рис. 102. Морфологічна класифікація нейроцитів

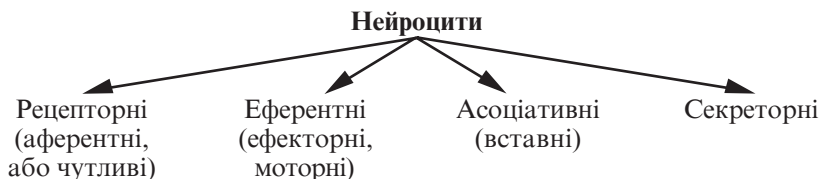


Рис. 103. Функціональна класифікація нейроцитів

## Будова нейроцитів

В нейроциті розрізняють тіло, або перикаріон (*corpus neurocyti*), відростки і нервові закінчення (*terminationes neurocytum*). Існує два типи відростків:

— *аксон, або нейрит (axon, neuritum)*, відросток, що проводить нервові імпульси від тіла нервової клітини. Це довгий відросток — до 1,5 м;

— *дендрит (dendritum)*, відросток, що сприймає нервовий імпульс і проводить його до тіла нервової клітини. Це короткий розгалужений відросток.

Розміри нейроцитів дуже широко варіюють — від 4–6 мкм у зернистому шарі мозочка до 130 мкм (гігантські пірамідні клітини кори — клітини Беца).

Форма нейроцитів може бути різноманітною.

Ядро нейроцитів округлої форми, розташовується, здебільшого в центрі, рідше — ексцентрично. Нейроцити мають одне ядро, двоядерні й багатоядерні нейроцити трапляються дуже рідко. Хроматин в ядрах нейроцитів диспергований; є одне, інколи 2–3 великих ядерця.

Цитоплазма нейроцитів містить три типи організованих структур: включення, органели загального призначення, органели спеціального призначення.

*Включення* — вуглеводи (глікоген), пігментні речовини (ліпофусцин, меланін), різноманітні секрети.

*Органели загального призначення*: добре розвинутий комплекс Гольджі, в тілі нейроцита й в усіх відростках розташовані мітохондрії, багато рибосом і лізосом. Клітинний центр частіше розміщений між ядром і дендритами.

*Органели спеціального призначення* — це хроматофільна субстанція і нейрофібрили.

*Хроматофільна субстанція (substantia chromatophila)* виявляється при забарвленні нервової тканини аніліновими барвниками, в цитоплазмі нейроцитів вона має вигляд базофільних грудок різної форми і розмірів. Базофільні грудки розташовані в тілах і дендритах нейроцитів, але відсутні в аксонах і їх конусоподібних основах. Базофільні грудки цитоплазми нейроцитів характеризуються високим вмістом рибонуклеопротеїдів. При електронно-мікроскопічних дослідженнях встановлено, що їм відповідають ділянки цитоплазми, які містять скупчення щільних цистерн гранулярної ендоплазматичної сітки.

Ступінь орієнтації цистерн у нейроцитах різних типів неоднаковий. Максимально упорядковано вони розташовуються в нейроцитах спинного мозку. В моторних нейроцитах спинного мозку грудки хроматофільної субстанції великі, розміщені навколо ядра, у чутливих нейроцитах спінальних гангліїв мають вигляд дрібної зернистості. Хроматофільна субстанція є показником функціонального стану нейроцита.

Для аксонів, які не мають органел, що синтезують білок, характерний постійний рух цитоплазми від тіла нейроцита до терміналів зі швидкістю 1–3 мм на добу (*повільний рух*), який здійснює транспорт ферментів, необхідних для синтезу медіаторів у закінченнях аксонів. Також існує *швидкий рух* (5–10 мм/год), який здійснює транспорт компонентів, необхідних для синаптичної функції. *Дендритний рух* відбувається зі швидкістю 3 мм/год, він здійснює транспорт ферменту ацетилхолінестерази, що руйнує медіатор ацетилхолін. *Ретроградний рух* здійснює транспорт компонентів цитоплазми із закінчень в тіло нейроцита.

*Нейрофібрили (neurofibrilla)* виявляються при імпрегнації нервової тканини сріблом, мають вигляд тонких ниток діаметром 0,3–0,5 мкм, що утворюють щільну сітку в тілі нейроцита й орієнтовані паралельно у складі дендритів та аксонів, включаючи їх найменші розгалуження. З допомогою електронної мікроскопії встановлено, що нейрофібрилам відповідають пучки нейрофіламентів діаметром 6–10 нм і нейротубул діаметром 20–30 нм. Нейрофіламенти і нейротубули належать до цитоскелета нейроцита. Розміщені в тілі і дендритах між хроматофільною субстанцією і орієнтовані паралельно аксону.

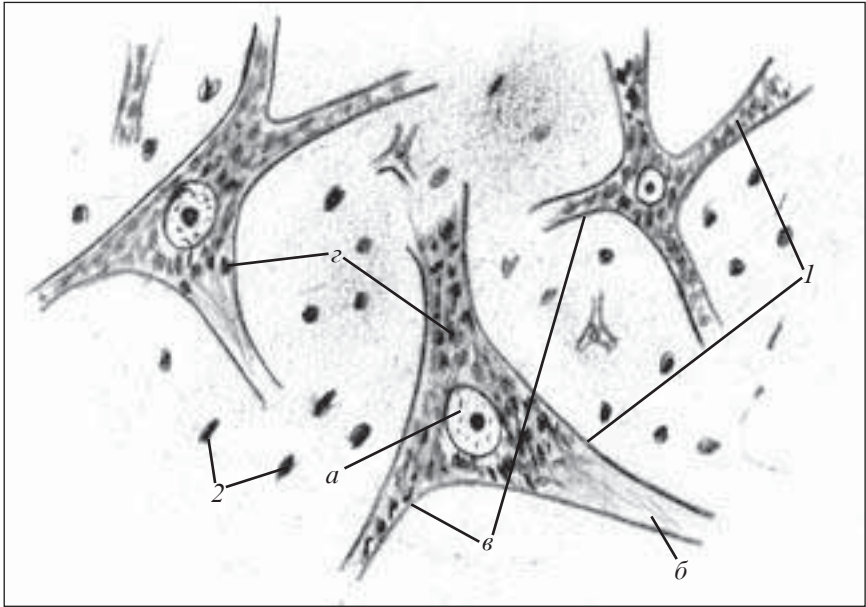
## Препарати для вивчення

**Препарат 32.** Хроматофільна субстанція в мультиполярних нейроцитах спинного мозку (рис. 104).

**Мале збільшення.** При такому збільшенні знайти великий мультиполярний нейрон, забарвлений у блакитний колір.

**Велике збільшення.** При цьому збільшенні розглянути велике світле ядро нейроцита з інтенсивно забарвленим ядрцем. У цитоплазмі грудки базофільної речовини синього кольору розташовуються в тілі і дендритах нейроцитів; виняток становлять аксональний горбик і аксон. Зарисувати препарат.





*Рис. 104.* Хроматофілна субстанція в мультиполярних нейроцитах спинного мозку. Забарвлення за Нісслем.  $\times 400$ :

1 — мультиполярні нервові клітини (а — ядро з ядерцем; б — аксон; в — дендрити; г — грудки хроматофільної субстанції); 2 — ядра гліальних клітин

На рисунку позначити: 1) мультиполярні нервові клітини: а — ядро з ядерцем; б — аксон; в — дендрити; г — грудки хроматофільної субстанції; 2) ядра гліальних клітин.

### **Препарат 33.** Нейрофібрили в нейроцитах (рис. 105).

**Мале збільшення.** При такому збільшенні знайти великий багатовідростчастий нейроцит.

**Велике збільшення.** Видно світле ядро з добре помітним ядерцем коричневого або чорного кольору. У тілі нейроцита добре помітні нейрофібрили (у вигляді ниток чорного або коричневого кольору), які утворюють сітку, а у відростках — ідуть паралельно одна одній. Нейрофібрили є як у дендритах, так і в аксоні. Зарисувати препарат.

На рисунку позначити: 1) нейроцити; 2) ядро нейроцита; 3) ядерце; 4) відростки; 5) нейрофібрили.

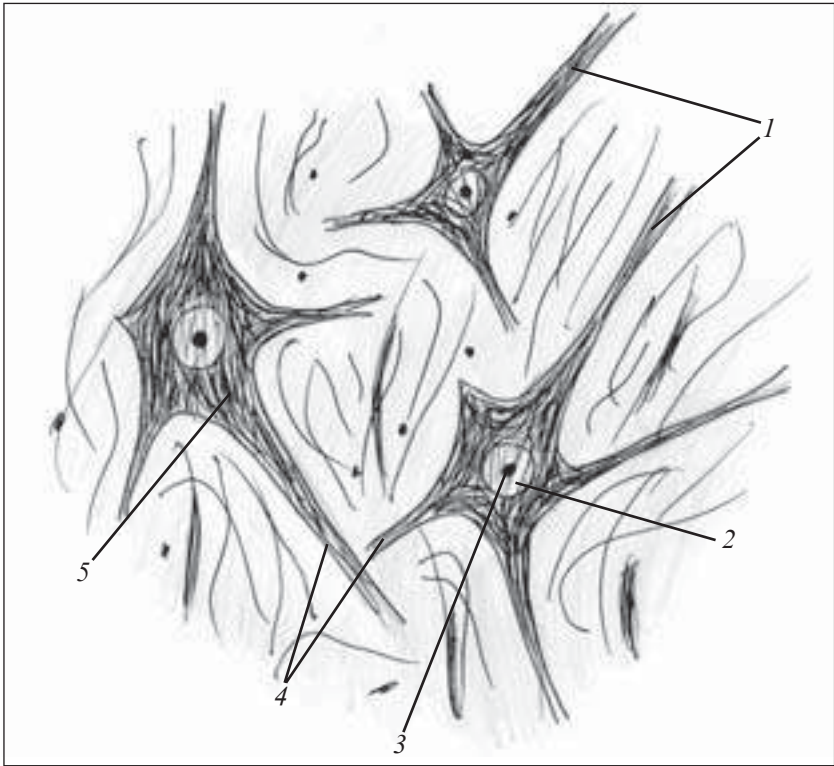


Рис. 105. Нейрофібрили в нейрочитах. Імпрегнація сріблом.  $\times 600$ :  
 1 — нейрочити; 2 — ядро нейрочита; 3 — ядерце; 4 — відростки; 5 —  
 нейрофібрили

## Нейроглія

Нейроглія (*neuroglia*) — це сукупність клітинних елементів нервової тканини, які оточують нейрочити й виконують опорну, розмежувальну, трофічну, секреторну та захисну функції щодо нейрочитів.

Усі клітини нейроглії діляться на два види, генетично і функціонально різних: гліюцити (макроглія), гліальні макрофаги (мікроглія).

**Гліюцити** (*gliocyti*) — це група клітин, які розвиваються з елементів нервової трубки. Серед гліюцитів розрізняють три види клітин: епендимоцити, астроцити, олігодендроцити.

**Епендимоцити** (*ependymocyti*) — це клітини, які утворюють щільний шар, що вистилає спинномозковий канал і всі шлуночки мозку. В процесі гістогенезу нервової тканини епендимоцити диференціюються першими із гліобластів нервової трубки, виконуючи на цій стадії розвитку розмежувальну й опорну функції. Подовжені тіла гліобластів на внутрішній поверхні нервової трубки утворюють шар епітеліоподібних клітин. На поверхні, повернутій у порожнину каналу, ці клітини містять війки, кількість яких у одній клітині може досягати 40. Війки сприяють руху цереброспінальної рідини завдяки своєму миготінню. Базальна частина епендимоцитів має довгі відростки, які, розгалужуючись, перетинають всю нервову трубку й утворюють її підтримувальний апарат. Ці відростки на зовнішній поверхні нервової трубки беруть участь в утворенні поверхневої гліальної граничної мембрани, яка відокремлює речовину трубки від інших тканин.

Після народження епендимоцити поступово втрачають війки, які зберігаються тільки в деяких частинах центральної нервової системи (водопровід середнього мозку).

У ділянці задньої комісури головного мозку епендимоцити виконують секреторну функцію, утворюючи особливий «субкомісуральний орган», який виділяє секрет, що, імовірно, бере участь у регуляції водного обміну.

Епендимоцити, які вкривають судинні сплетення шлуночків мозку, мають кубічну форму. У новонароджених на їхній поверхні розташовуються війки, які пізніше редукуються. Цитоплазма базального полюса утворює численні глибокі складки, містить великі мітохондрії, включення жиру та пігментів.

**Астроцити** (*astrocyti*) — це невеликі клітини зірчастої форми з численними відростками, які розходяться в усі боки, утворюючи опорний апарат центральної нервової системи.

Розрізняють два типи астроцитів: протоплазматичні та волокнисті (фібрилярні).

**Протоплазматичні астроцити** (*astrocyti protoplasmatici*) розташовані переважно в сірій речовині головного мозку. Це клітини розміром 15–25 мкм, які мають короткі товсті вельми розгалужені відростки, велике овальне світле ядро.

Цитоплазма містить невелику кількість цистерн ендоплазматичної сітки, вільних рибосом і мікротрубочок, багато мітохондрій.

*Волокнисті астроцити (astrocyti fibrosi)* розташовуються головним чином у білій речовині мозку. Це клітини розміром до 20 мкм, мають 20–40 гладко контурованих довгих слаборозгалужених відростків, які формують гліальні волокна, що утворюють щільну сітку, — підтримувальний апарат мозку. Відростки астроцитів на кровоносних судинах і на поверхні мозку своїми кінцевими розширеннями формують периваскулярні гліальні граничні мембрани.

Клітини мають велике світле ядро, ядерна оболонка інколи утворює глибокі складки, а каріоплазма характеризується рівномірною електронною щільністю.

Цитоплазма містить мало рибосом і елементи гранулярної ендоплазматичної сітки, виповнена численними фібрилами діаметром 8–9 нм, які у вигляді пучків переходять у відростки.

*Олігодендроцити (oligodendrocyti)* — це найчисленніша група клітин нейроглії, які оточують тіла нейронів у центральній і периферійній нервовій системі. Ці клітини дуже невеликі за розмірами у різних відділах нервової системи, різної форми (овальної, багатокутної). Від тіла клітин відходить кілька коротких і слаборозгалужених відростків.

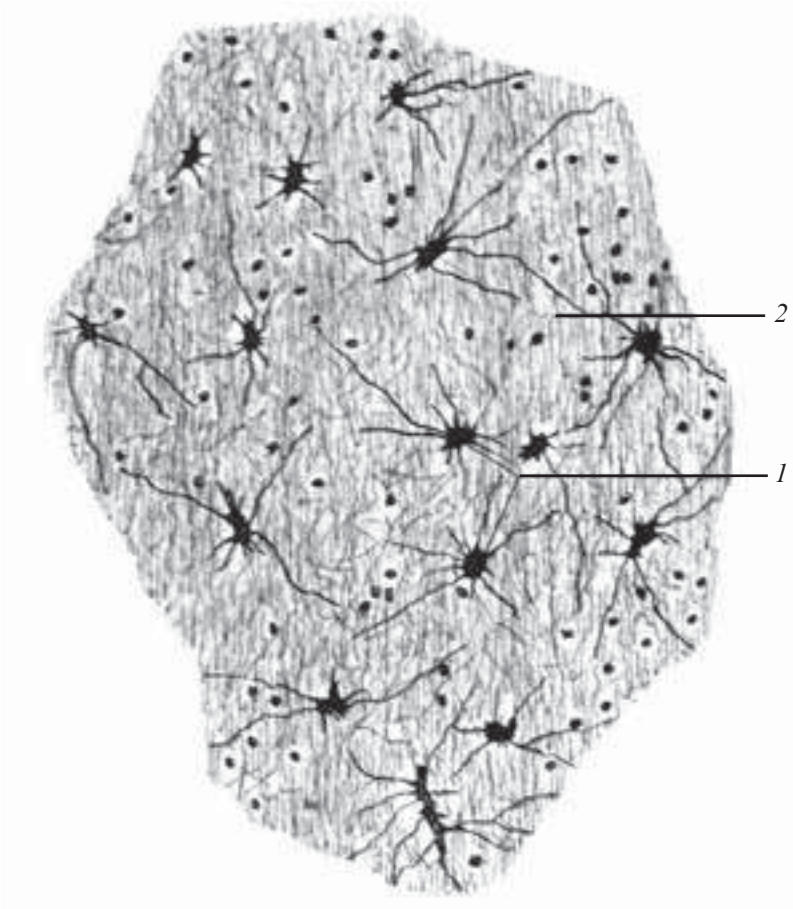
Цитоплазма за своєю щільністю дуже близька до нейронів, не містить нейрофіламентів.

Олігодендроцити виконують трофічну функцію, беруть участь в обміні речовин нервових клітин. Відіграють значну роль в утворенні оболонок навколо відростків клітин. При цьому вони називаються нейролемоцитами (клітини Шванна), беруть участь у водно-сольовому обміні, процесах дегенерації та регенерації.

**Мікроглія (microglia)** — це сукупність невеликих клітин (гліальних макрофагів), які походять від промоноцитів кісткового мозку та мають 2–3 відростки, здатних давати короткі вторинні та третинні розгалуження.

Ядра цих клітин подовженої або трикутної форми, багаті на хроматин.

При подразненні клітин мікроглії вони здатні змінювати свою форму, при цьому відростки втягуються і клітини округляються. У такому вигляді їх називають зернистими кулями. Останнім часом доведена здатність мікроглії брати участь у синтезі білків-імуноглобулінів (антитіл). Ці клітини здатні до амебоподібних рухів.



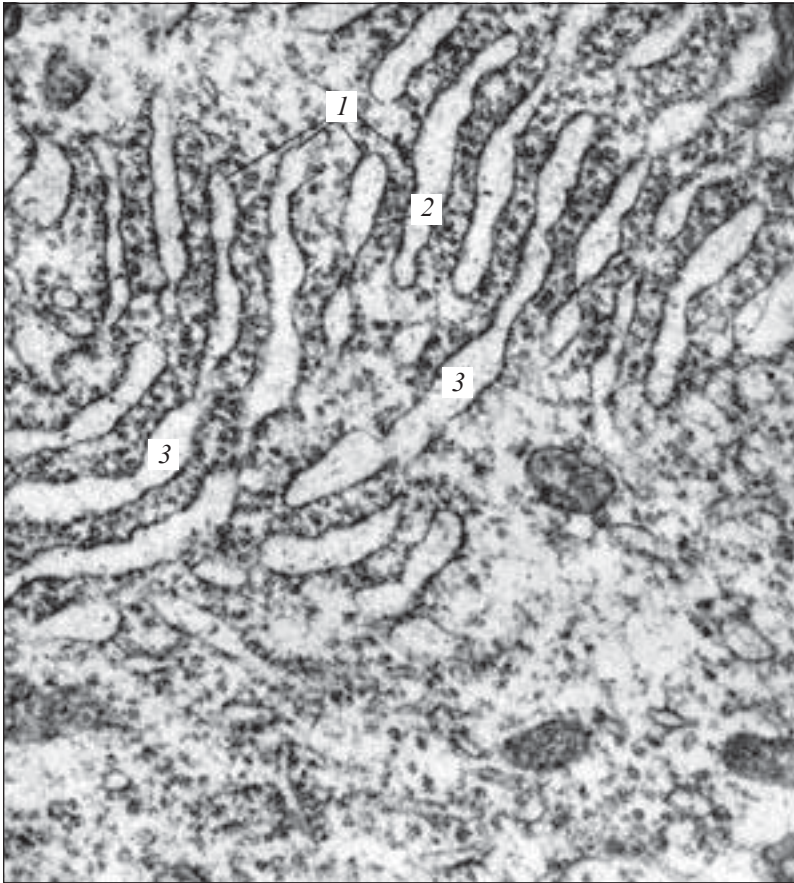
*Рис. 106.* Астроцити мозочка. Імпрегнація сріблом.  $\times 400$ :  
1 — астроцити; 2 — гліальні волокна

## Препарати для вивчення

**Препарат 34.** Астроцити сірої речовини головного мозку (рис. 106).

**Велике збільшення.** Знайти тіло астроцита — клітини невеликого розміру, майже цілком зайнятої ядром. Численні розгалужені відростки розходяться врізнобіч. Зарисувати препарат.

На рисунку позначити: 1) кровоносний капіляр: а) волокнистий астроцит; б) плазматичний астроцит.



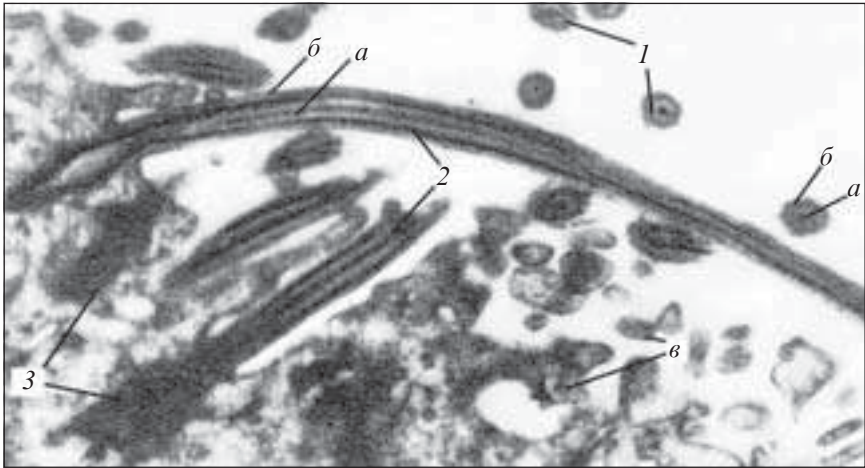*Рис. 107.* Тигроїдна речовина — частина нервової клітини. Електронна мікрофотограма.  $\times 30\,000$ :

1 — мембрани ендоплазматичної сітки; 2 — рибосоми; 3 — цистерни (за І. І. Глезером)

Електронні мікрофотограми дають можливість покращити уявлення про будову клітин нервової тканини (рис. 107–110).

### **Контрольні питання**

1. Розвиток нервової тканини.
2. Загальний план будови нервової тканини.
3. Функції нервової тканини.



*Рис. 108.* Клітинні війки та мікроборсинки епендимних клітин — дистальна частина епендимних клітин III шлуночка проміжного мозку шура. Електронна мікрофотограма.  $\times 24\ 000$ :

1 — поперечний зріз клітинних війок; 2 — поздовжній зріз клітинних війок (а — центральна подвійна мікрофібрила; б — периферійна подвійна мікрофібрила; в — клітинні мікроборсинки); 3 — базальне тільце — кінетосома (за Бригтманом і Палієм)

4. Клітини нервової тканини. Класифікація клітин нервової тканини.

5. Ультрамікроскопічна характеристика нейроцитів.

6. Спеціальні органели нейроцитів, їх функціональне призначення.

7. Аксональний транспорт: види, функціональне значення.

8. Макроглія. Будова та походження клітин макроглії.

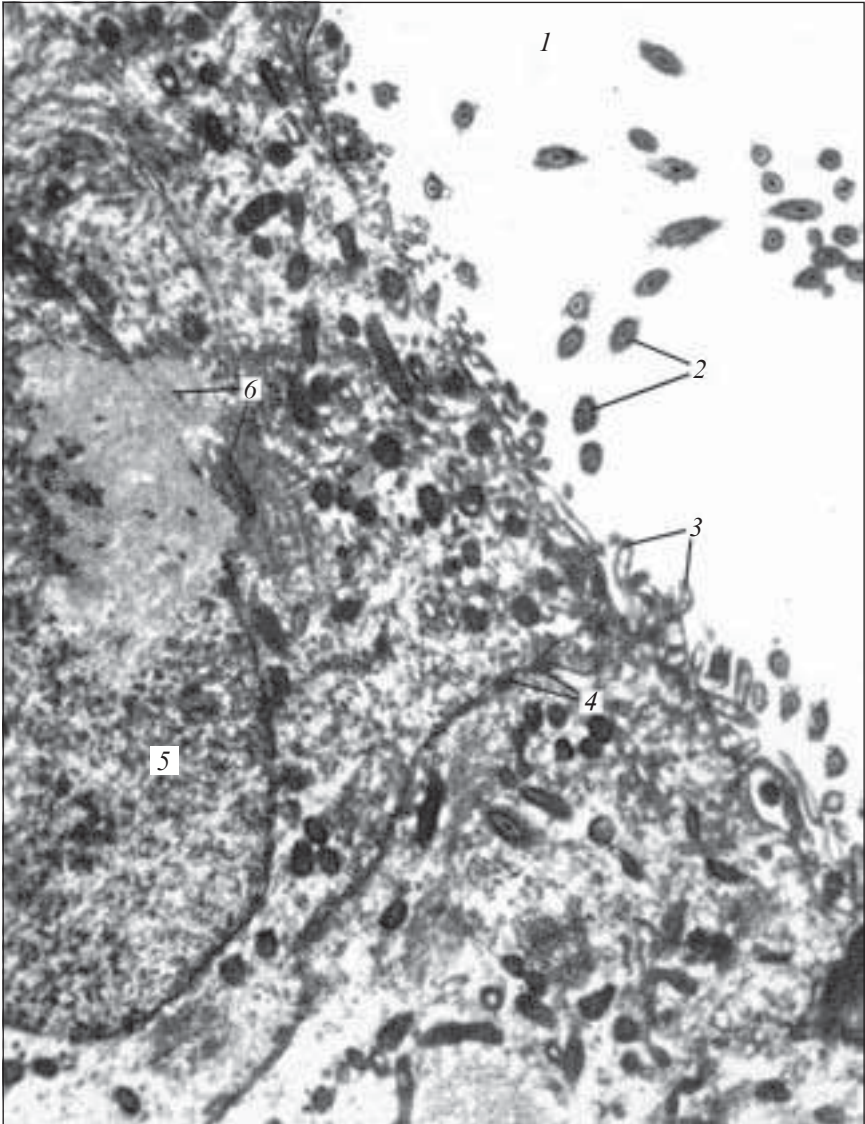
9. Мікроглія. Будова, функції та походження.

10. Поняття про рефлекторні дуги та їх клітинний склад.

### Ситуаційні задачі

1. Є два мікропрепарати нервової тканини, забарвлених за Нісслем. На першому в нейроцитах помітні великі грудки хромотофільної субстанції, на другому — дрібні, у вигляді пилоподібної зернистості. До яких функціональних типів належать нейроцити на цих препаратах?

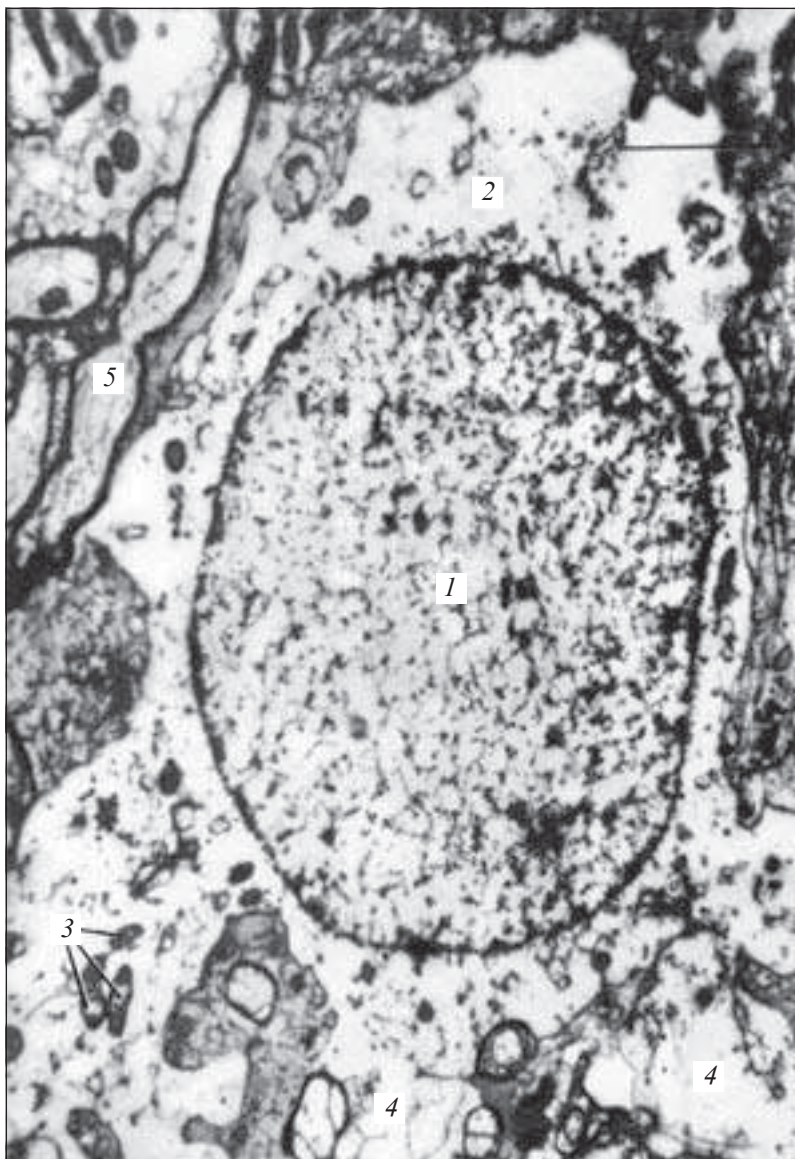
2. При вивченні двох мікропрепаратів головного мозку здорових людей в одному виявлено у цитоплазмі нейроцитів вели-



*Рис. 109.* Епендимні клітини III шлуночка проміжного мозку жура. Електронна мікрофотограма.  $\times 17\ 000$ :

1 — порожнина III шлуночка; 2 — поперечні зрізи клітинних війок з центральними і периферійними подвійними мікрофібрилами; 3 — клітинні мікрроворсинки; 4 — десмосоми; 5 — ядро; 6 — мітохондрії (за Бригтменом і Палієм)





*Рис. 110.* Астрогліальна клітина кори великих півкуль головного мозку людини. Електронна мікрофотограма.  $\times 24\ 000$ :

1 — ядро астрогліальної клітини; 2 — цитоплазма; 3 — мітохондрії; 4 — відростки астрогліальної клітини; 5 — нейрит (аксон) (за Робертсом і Гершенфельдом)

ку кількість зерен — включень ліпофусцину, в іншому ліпофусцину немає. Представникам яких вікових груп належать ці мікропрепарати?

### **Приблизні екзаменаційні питання**

1. Гістогенез нервової тканини.
2. Морфофункціональна характеристика нейрокитів.
3. Морфофункціональна характеристика і джерела розвитку макро- і мікроглії.

### **Нервові волокна. Нервові закінчення. Синапси**

Нервові волокна (*neurofibra*) — це відростки нервових клітин, вкриті оболонками.

У різних відділах нервової системи оболонки нервових волокон значно відрізняються між собою за своєю будовою, тому відповідно до особливостей їхньої будови нервові волокна діляться на дві групи: безмієлінові та мієлінові.

**Безмієлінові нервові волокна** (*neurofibra amyelinata*) — це волокна діаметром 1–4 мкм, які входять переважно до складу вегетативної нервової системи.

Безмієлінові нервові волокна складаються з нейролеми, осьового циліндра та базальної мембрани.

**Нейролема** (*neurolemma*) — оболонка нервового волокна, утворена нейролемоцитами, які, щільно розташовуючись, утворюють тяжі. Вони безпосередньо прилягають до осьового циліндра. Мають ядра овальної форми, які знаходяться на певній відстані одне від одного.

Осьовий циліндр — це відросток нервової клітини. Прогинаючи оболонку нейролемоцитів, осьовий циліндр глибоко проникає в цей тяж, утворюючи структуру, що нагадує муфту. Оболонки нейролемоцитів щільно охоплюють осьові циліндри і, замкнувшись над ними, утворюють глибокі складки. Зближені в місцях складки, ділянки оболонки нейролемоцита утворюють подвійну мембрану — *мезаксон*, на якій немовби підвищений осьовий циліндр.

Нервові волокна внутрішніх органів у тяжі нейролемоцитів мають не один, а кілька осьових циліндрів (10–20). Ці безмієлінові волокна дістали назву волокон кабельного типу.

Зовні нервове волокно вкрите базальною мембраною.

Швидкість передачі нервового імпульсу в безмієліновому нервовому волокні становить 1–2 м/с.

**Мієлінові нервові волокна** (*neurofibra myelinata*) — це волокна, що складаються з осьового циліндра, мієлінової оболонки, нейролеми та базальної мембрани, мають діаметр 1–20 мкм, розташовані в центральній і периферійній нервових системах.

Оболонка сформованого нервового волокна складається з двох шарів: внутрішнього, більш товстого (мієліновий шар) та зовнішнього тонкого, до складу якого входять цитоплазма і ядра нейролемоцитів (нейролема).

**Мієліновий шар** (*stratum myelini*) містить у своєму складі ліпіди, тому при обробці волокна осміевою кислотою він інтенсивно забарвлюється у темно-коричневий колір. Все волокно у цьому випадку є однорідним циліндром, в якому на певній відстані одна від одної розташовуються світлі лінії — насічки мієліну (*incisura myelini*). Через певні інтервали (від кількох мікрометрів до кількох міліметрів) трапляються ділянки волокна, позбавлені мієлінового шару, — вузлові перехвати (*nodus neurofibrae*). Перехвати відповідають межі суміжних нейролемоцитів. Ділянка волокна, розташована між суміжними перехватами, дістала назву міжвузлового сегмента, а його оболонка складається з однієї гліальної клітини.

У процесі розвитку мієлінового волокна осьовий циліндр, проникаючи в нейролемоцит, прогинає його оболонку, утворюючи глибоку складку і формуючи при цьому мезаксон. У процесі подальшого розвитку мезаксон подовжується, концентрично нашаровується на осьовий циліндр й утворює навколо нього *мієліновий шар*. При електронній мікроскопії кожний завиток мезаксона виглядає як світлий шар завширшки близько 8–12 нм, який відповідає ліпідним шарам двох листків плазми нейролемоцита.

**Нейролема** (*neurolemma*) — це тонка, світла при обробці осміевою кислотою оболонка, розташована ззовні від мієлінового шару й утворена цитоплазматичними частинами нейролемоцитів і їх ядрами.

**Базальна мембрана** (*membrana basalis*) вкриває мієлінове волокно ззовні, зв'язана зі щільними тяжами колагенових фібрил, що орієнтовані поздовжньо і не перериваються в перехваті.

**Осьовий циліндр** являє собою відросток нервової клітини. Він складається з нейроплазми, що містить поздовжньо орієнтовані нейрофіламенти і нейротубули. Нейроплазма осьового

циліндра містить мітохондрії, яких більше у безпосередній близькості до перехватів, особливо багато їх у кінцевих апаратах волокна.

Зовні осьовий циліндр вкритий мембраною — *аксолемою*. Аксолема — це продовження клітинної оболонки нейрона, яка забезпечує проведення нервового імпульсу. Швидкість проведення нервового імпульсу по товстому мієліновому волокну становить від 5 до 120 м/с.

## Препарати для вивчення

**Препарат 35.** Мієлінові нервові волокна (рис. 111).

*Мале збільшення.* При такому збільшенні знайти мієлінове волокно.

*Велике збільшення.* Добре видно блідо забарвлений осьовий циліндр, уздовж якого розташовується темний мієліновий шар із вузловими перехватами і насічками мієліну, який має вигляд косих, вузьких і світлих щілин. Нейролема добре помітна в ділянці вузлового перехвату. Зарисувати препарат.

На рисунку позначити: 1) осьовий циліндр; 2) нейролему; а — мієлін; б — вузловий перехват; в — насічку нейролеми.

**Нервові закінчення** (*terminationes nervorum*) — це кінцеві апарати нервових волокон.

За своїм функціональним призначенням вони поділяються на три групи:

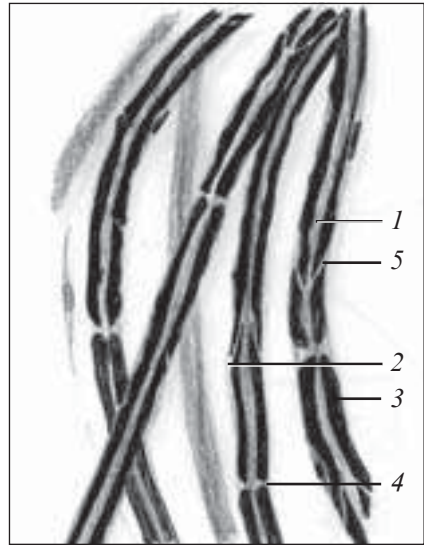
- ефекторні нервові закінчення (ефектори);
- чутливі нервові закінчення (рецептори, або афекторні);
- міжнейронні синапси (кінцеві апарати).

**Ефекторні нервові закінчення** — це кінцеві апарати аксонів і ефекторних клітин соматичної чи вегетативної нервової системи.

Ефекторні нервові закінчення бувають двох типів: рухові (моторні) та секреторні.

*Рухові нервові закінчення* — це кінцеві апарати аксонів рухових клітин соматичної чи вегетативної нервової системи, за допомогою яких нервовий імпульс передається на тканини робочих органів.

Рухові закінчення в поперечносмугастих м'язах називаються нервово-м'язовими закінченнями (*terminatio neuromuscularis*). Це закінчення аксонів клітин рухових ядер передніх рогів спинного мозку або моторних ядер головного мозку. Ці закін-



*Рис. 111.* Мієлінові нервові волокна. Забарвлення осмієвою кислотою: об'єктив —  $\times 40$ , окуляр —  $\times 15$ :

1 — осьовий циліндр; 2 — нейронема; 3 — мієлін; 4 — вузловий перехват; 5 — насічка нейронеми

чення складаються з кінцевого розгалуження осьового циліндра нервового волокна і спеціалізованої ділянки м'язового волокна. Мієлінове нервово волокно, наблизившись до м'язового волокна, втрачає мієліновий шар і входить у м'язове волокно, втягуючи за собою його плазмолему. При цьому сполучнотканинні елементи переходять у зовнішній шар оболонки м'язового волокна.

Плазмолема термінальних гілок аксона і м'язового волокна розділені синаптичною щілиною завширшки близько 50 нм. Крім того, мембрана м'язового волокна сама утворює численні складки, які формують вторинні синаптичні щілини ефекторного закінчення.

Плазмолема терміналі аксона є пресинаптичною мембраною, плазмолема м'язового волокна — постсинаптичною мембраною. Простір між ними завширшки близько 50 нм є синаптичною щілиною.

*Секреторні нервові закінчення* — це кінцеві потовщення або розширення волокна з синаптичними пухирцями, які містять переважно ацетилхолін.

*Чутливі нервові закінчення (рецептори)* — це кінцеві апарати дендритів чутливих нейронів. За функціональними ознаками їх поділяють на дві групи: екстерорецептори та інтєрорецептори (рис. 112).

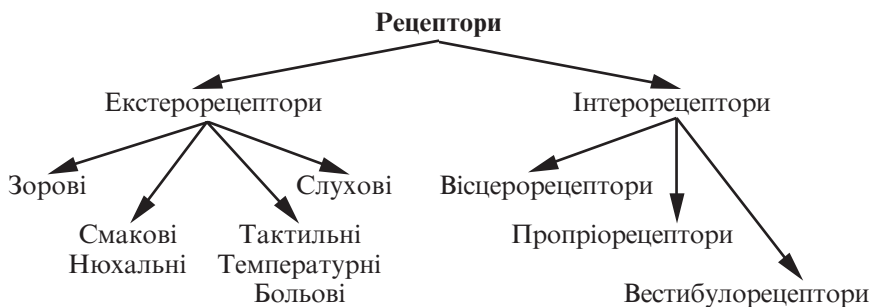


Рис. 112. Класифікація рецепторів за функціональними ознаками

Залежно від особливостей будови, чутливі нервові закінчення поділяються на кілька груп (рис. 113).

*Вільні нервові закінчення (terminatio nervi libera)* складаються тільки з кінцевих розгалужень осьового циліндра.

*Невільні нервові закінчення* містять в своєму складі всі компоненти нервового волокна, а саме розгалуження осьового циліндра та клітини глії.

Крім того, невольні нервові закінчення можуть бути вкриті сполучнотканинною капсулою, тоді вони називаються інкапсульованими (*corpusculum nervosum capsulatum*). Невільні нервові закінчення, які не мають сполучнотканинної капсули, дістали назву неінкапсульованих (*corpusculum nervosum noncapsulatum*).

**Міжнейронні синапси** — це спеціалізовані контакти нервових клітин, які проводять імпульси в одному напрямку (рис. 114).

За морфологічними ознаками синапси поділяються на три групи:

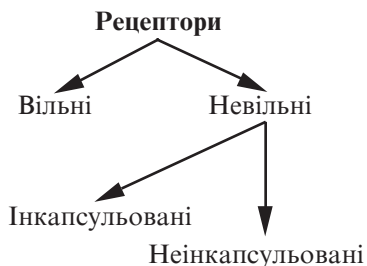


Рис. 113. Класифікація рецепторів за морфологічними ознаками

— аксосоматичні (термінальні гілки аксона першого нейрона закінчуються на тілі другого);

— аксодендритичні (термінальні гілки аксона першого нейрона вступають у синаптичний зв'язок з дендритом другого);

— аксоаксональні (терміналі аксона одного нейрона закінчуються в аксоні другого).

За морфологічними ознаками синапси поділяються на дві групи: хімічні та електричні.

Хімічні (пухирцеві) синапси (*synapsis vesicularis*) — для них характерна наявність у пресинаптичному полюсі пресинаптичних пухирців, заповнених медіатором — речовиною, яка бере участь у передачі збудження на постсинаптичний полюс.

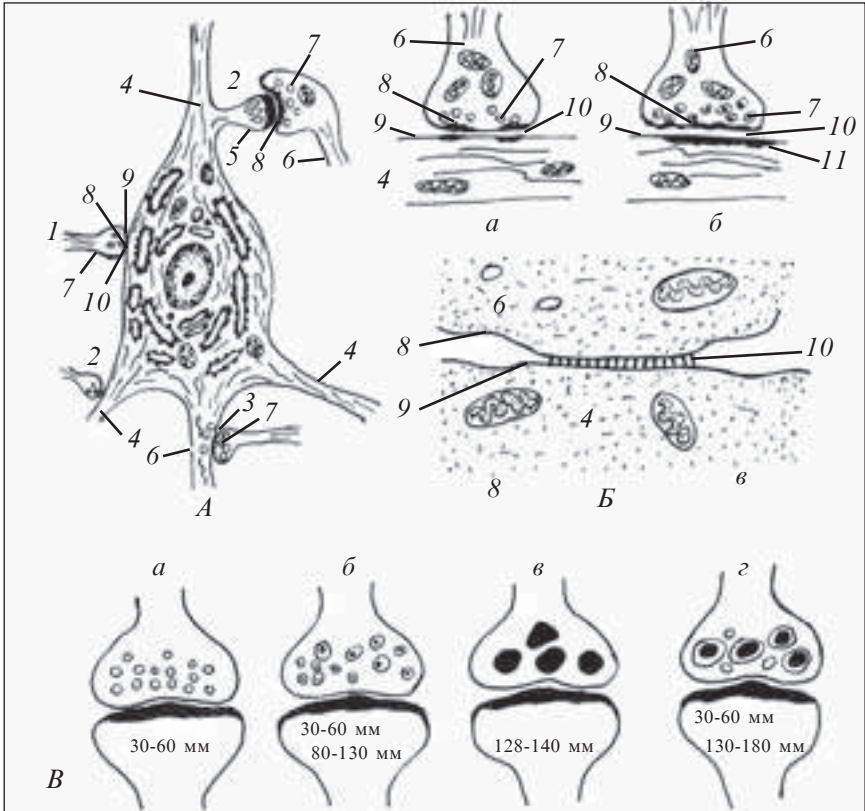


Рис. 114. Будова синапсів:

*A* — схема цитотопографії синапсів; *Б* — схема будови синапсів (*a* — гальмівного типу; *б* — збудливого типу; *в* — електричного); *В* — схема будови синаптичних пухирців (*a* — холінергічних (світлих); *б* — адренергічних (щільних); *в* — пуринергічних; *г* — пептидергічних) (за Л. Д. Маркіною); 1 — аксосоматичний синапс; 2 — аксодендритичний; 3 — аксоаксональний; 4 — дендрити; 5 — дендритний шипик; 6 — аксон; 7 — синаптичні пухирці; 8 — пресинаптична мембрана; 9 — постсинаптична мембрана; 10 — синаптична щілина; 11 — постсинаптичне ущільнення

Такими медіаторами в адренергічних синапсах є норадреналін, в холінергічних — ацетилхолін.

У хімічному синапсі розрізняють три частини: пресинаптичну, постсинаптичну та синаптичну щілину.

*Пресинаптична частина (pars presynaptica)* містить пресинаптичні пухирці (*vesiculae presynapticae*). В холінергічних синапсах вони світлі (*vesiculae lucidae*), в адренергічних мають щільну серцевину і називаються щільними пухирцями (*vesiculae densae*).

*Пресинаптична частина* закінчується пресинаптичною мембраною (*membrana presynaptica*), внутрішня частина якої містить пресинаптичне ущільнення (*densitas presynaptica*).

*Постсинаптична частина (pars postsynaptica)* містить постсинаптичне ущільнення (*densitas postsynaptica*), інколи субмембранні цистерни гладкої ендоплазматичної сітки. До складу постсинаптичної частини входить постсинаптична мембрана (*membrana postsynaptica*).

*Синаптична щілина (fissura synaptica)* має ширину близько 20 нм, розташовується між пресинаптичною і постсинаптичною мембраною.

## Препарати для вивчення

**Препарат 36.** Інкапсульоване нервеве закінчення. Тільце Фатера — Пачині (рис. 115).

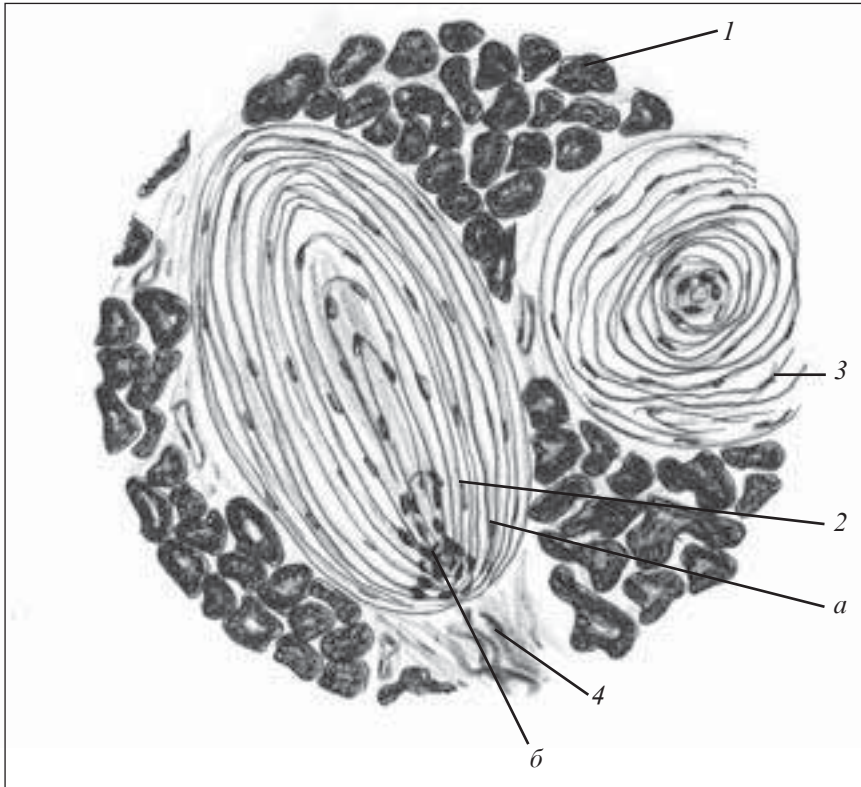
*Мале збільшення.* Знайти інкапсульоване нервеве закінчення, яке складається з внутрішньої та зовнішньої колб, має великі розміри, округлої форми, капсула куляста. В центрі тільця видно блідо забарвлену внутрішню колбу. Зарисувати препарат.

На рисунку позначити: 1) кінцеві відділи залози; 2) поздовжній розріз пластинчастого тільця: а) пластинки зовнішньої колби; б) внутрішню колбу; 3) поперечний розріз пластинчастого тільця; 4) нервові волокна, які підходять до пластинчастого тільця.

**Препарат 37.** Периферійний нерв. Поперечний зріз сідничного нерва (рис. 116).

*Мале збільшення.* Мієлінові волокна мають вигляд світлих кружалець з темною центральною точкою. Сполучна тканина схожа на рожеві тяжі з фіолетовими ядрами сполучнотканинних клітин. Вона утворює три види прошарків: ендоневрій — всередині пучка нервових волокон, периневрій — навколо пучка нервових волокон, епіневрій — навколо всього нерва.





*Рис. 115.* Інкапсульоване нервеве закінчення. Тільце Фатера — Пачині. Забарвлення гематоксилін-еозином.  $\times 120$ :

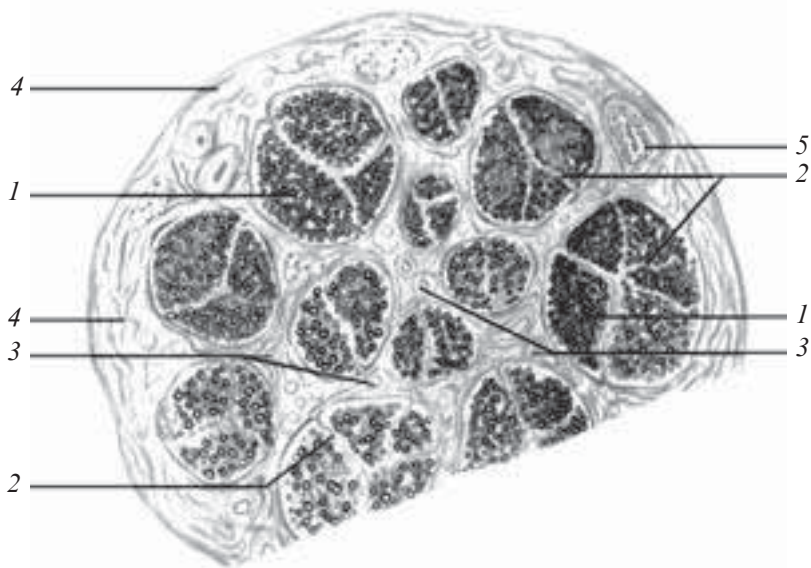
1 — кінцеві відділи підшлункової залози; 2 — поздовжній розріз пластинчастого тільця (*a* — пластинки зовнішньої колби; *b* — внутрішня колба); 3 — поперечний розріз пластинчастого тільця; 4 — нервові волокна, які підходять до пластинчастого тільця

Зарисувати препарат. На рисунку позначити: 1) мієлінові нервові волокна; 2) ендоневрій; 3) периневрій; 4) епіневрій; 5) кровоносні судини; 6) жирові клітини.

Електронні мікрофотографи (рис. 117–122) допоможуть вам при вивченні цієї теми.

### Контрольні питання

1. Нервові волокна. Класифікація. Функції.
2. Будова безмієлінових нервових волокон. Особливості проведення нервового імпульсу.



*Рис. 116.* Периферійний нерв. Поперечний зріз сідничного нерва. Забарвлення гематоксилін-еозином.  $\times 120$ :

1 — мієлінові нервові волокна; 2 — ендоневрій; 3 — периневрій; 4 — епіневрій; 5 — кровоносні судини

3. Будова мієлінових нервових волокон. Особливості проведення нервового імпульсу.

4. Морфологія процесів мієлінізації нервових волокон.

5. Етапи регенерації нервових волокон після ушкодження.

6. Нервові закінчення. Класифікація.

7. Чутливі нервові закінчення. Функції. Класифікація, будова.

8. Особливості будови тільця Фатера — Пачині, Мейснера, нюхального меніска Меркеля, нервово-м'язового веретена.

9. Ефекторні нервові закінчення. Функції та будова моторної бляшки.

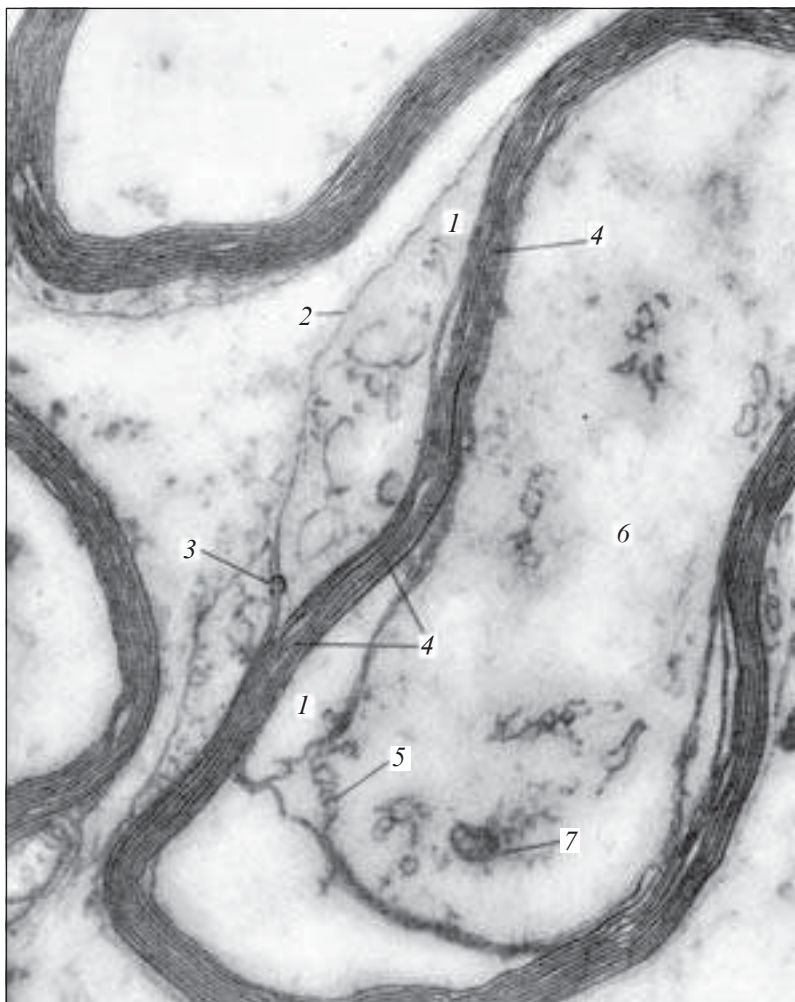
10. Синапси. Функції. Класифікація, будова.

11. Принципи структурної організації хімічних та електричних синапсів.

12. Будова периферійного нерва.

### **Ситуаційні задачі**

1. На одному з препаратів представлено кінцеве розгалуження осевого циліндра, що супроводжується гліоцитами, на дру-

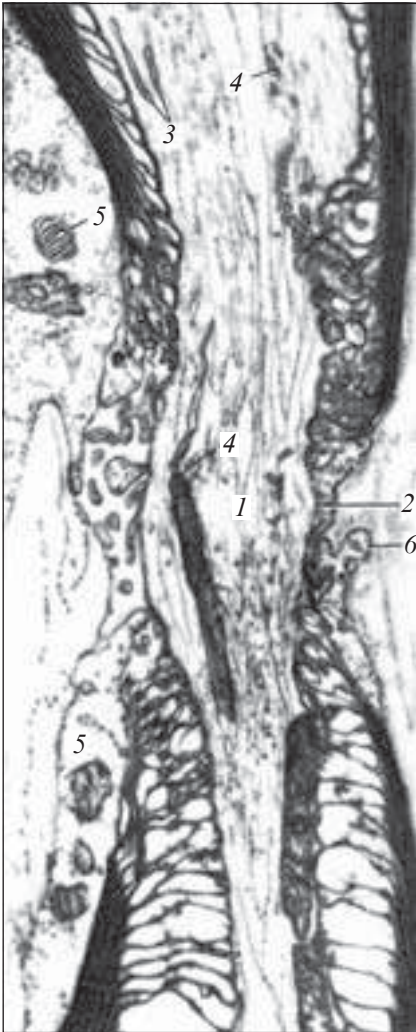


*Рис. 117.* Поперечний зріз мієлінового нервового волокна сідничного нерва жаби. Електронна мікрофотограма.  $\times 65\ 000$ :

1 — цитоплазма лемоцита (шваннівської клітини); 2 — клітинна оболонка лемоцита; 3 — мезаксон; 4 — витки мезаксона; 5 — аксолема; 6 — аксоплазма; 7 — мітохондрія (за В. Л. Боровягиним)

гому — розгалуження тільки осевого циліндра. До яких морфологічних типів належать перше і друге нервові закінчення?

2. Представлено два мікропрепарати. На одному з них видно закінчення, оточене сполучнотканинною капсулою. На дру-

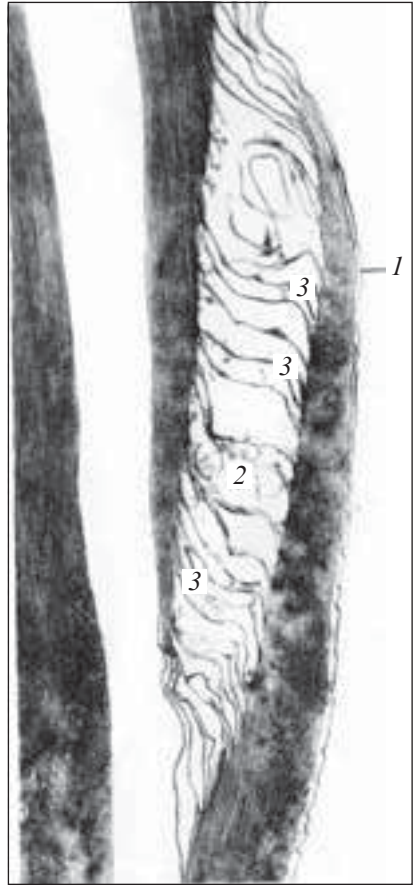


*Рис. 118.* Вузловий перехват (перехват Ранв'є) в мієліновому нервовому волокні сідничного нерва. Електронна мікрофотограма.  $\times 7000$ :

1 — осьовий циліндр; 2 — аксолема; 3 — ендоплазматична сітка в аксоплазмі; 4 — мітохондрії в аксоплазмі; 5 — мітохондрії лемоцитів (шваннівських клітин); 6 — пальцеподібні випинання двох лемоцитів у ділянці їх контактів (з атласу Родіна)

гому капсули немає розгалуження осьового циліндра супроводжують нейролемоцити. До яких морфологічних типів належать ці нервові закінчення?

3. На електронній мікрофотограмі видно два нервових відростки. В одному з них розташовуються дрібні прозорі пухирці (діаметром 30–50 нм), в другому — дрібні прозорі й крупніші пухирці (діаметром 50–90 нм) з центральною щільною грану-



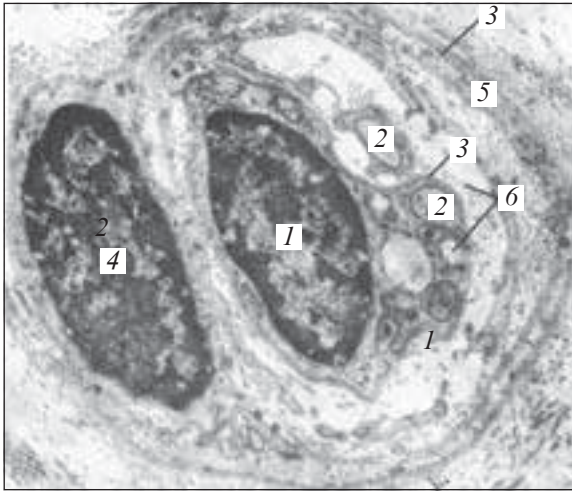
*Рис. 119.* Будова мезаксона в ділянці насічки невролеми (насічка Шмідта — Лантермана). Поздовжній розріз бокової частини одного мієлінового нервового волокна сідничного нерва. Електронна мікрофотограма.  $\times 65\ 000$ :

1 — аксолема; 2 — цитоплазма лемоцита, розміщена між двома шарами його клітинної оболонки в насічці невролеми; 3 — розрідження мезаксона в ділянці насічки невролеми (з атласу Родіна)

лою. У формуванні яких типів синапсів беруть участь перший і другий нервові відростки?

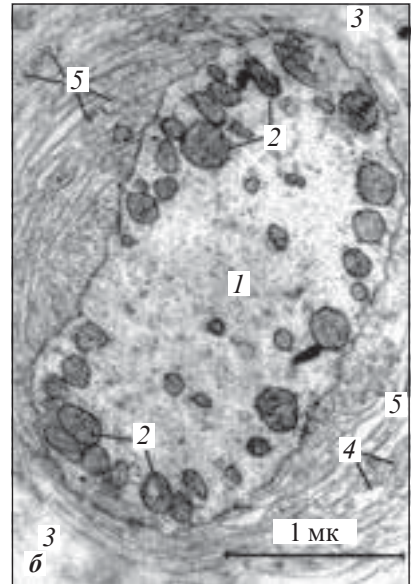
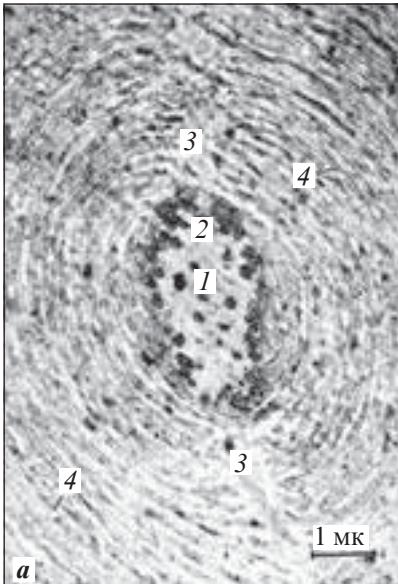
### **Приблизні екзаменаційні питання**

1. Будова нервових волокон. Класифікація. Функціональне призначення.
2. Нервові закінчення. Класифікація. Морфофункціональні характеристики.
3. Синапси. Класифікація. Будова.
4. Будова периферійного нерва.



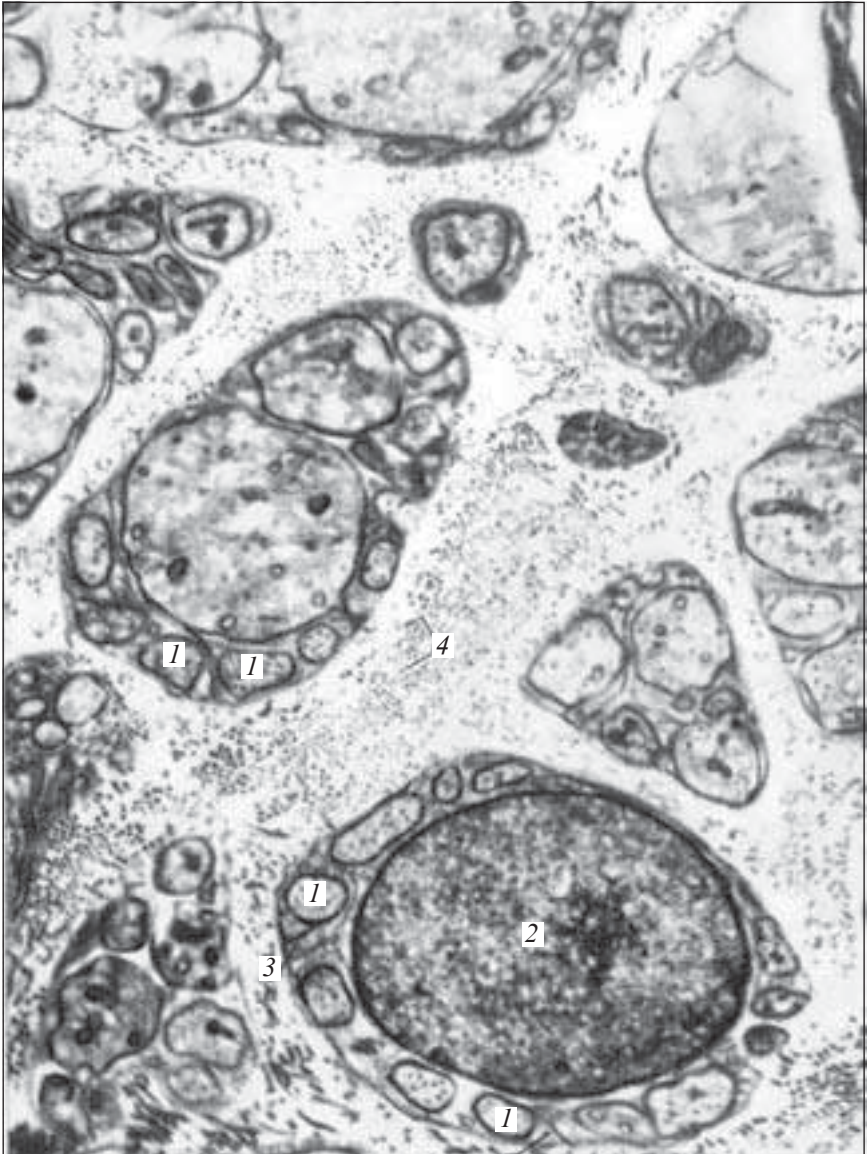
*Рис. 120.* Безмієлінове нервово волокно кабельного типу. Електронна мікрофотограма.  $\times 24\ 000$ :

1 — ядро лемоцита (шваннівської клітини); 2 — аксони безмієлінового нерва; 3 — базальна мембрана; 4 — ядро сполучнотканинної клітини периневрія; 5 — цитоплазма сполучнотканинної клітини; 6 — колагенові фібрили (за З. М. Гетлінг)



*Рис. 121.* Пластинчасте (Фатера — Пачини) тільце. Електронна мікрофотограма (а і б — в масштабі):

1 — аксон; 2 — мітохондрії; 3 — щілина внутрішньої колби; 4 — відростки пластинчастих клітин внутрішньої колби; 5 — піноцитозні пухирці (за В. Л. Черепновим)



*Рис. 122.* Безмієліновий нерв. Поперечний зріз. Електронна мікрофотограма.  $\times 17\ 000$ :

*1* — осьовий циліндр безмієлінового нервового волокна; *2* — ядро лемоцита (шваннівської клітини); *3* — мезаксон; *4* — поперечні зрізи колагенових протофібрил ендоневрія (за Елфіном)

# СПИСОК ЛІТЕРАТУРИ

---

1. Луцик О. Д., Іванова А. Й., Кабак К. С. Гістологія людини. — Львів: Мир, 1993. — 400 с.
2. *Гістологія* / Под ред. Ю. И. Афанасьева, Н. А. Юриной. — М.: Медицина, 1999. — 744 с.
3. *Быков В. Л.* Цитология и общая гистология. — СПб.: Сотис, 1999. — 520 с.
4. *Заварзин А. А., Хазарова А. Д.* Основы общей цитологии. — Л.: Изд-во ЛГУ, 1992. — 193 с.
5. *Хэм А., Кормак Д.* Гистология: В 5-ти томах. — М.: Мир, 1983.
6. *Напханюк В. К.* Основы цитологии, общей гистологии и эмбриологии: Курс лекций. — Одесса, 1999.
7. *Волков К. С., Пассечко Н. В.* Ультраструктура клітин і тканин: Атлас. — Тернопіль: Укрмедкнига, 1997.
8. *Гістологія, эмбриология и цитология: Атлас* / Под ред. О. В. Волковой, Ю. К. Елецкого. — М.: Медицина, 1999.
9. *Баринов Э. Ф.* Атлас электронной микроскопии. — Донецк, 1997–1998.
10. *Заварзин А. А.* Основы сравнительной эмбриологии. — Л.: Наука, 1985. — 194 с.
11. *Гістологія* (введение в гистологию) / Под ред. Э. Г. Улумбекова, Ю. А. Чельшева. — М.: Медицина, 1990. — 232 с.
12. *Практикум по гистологии, цитологии и эмбриологии* / Под ред. Н. А. Юриной, А. И. Радостиной. — М.: Изд-во УДН, 1989. — 253 с.
13. *Лабораторные занятия по курсу гистологии, цитологии и эмбриологии* / Под ред. Ю. И. Афанасьева. — М.: Высш. шк., 1990. — 193 с.
14. *Ченцов Ю. С.* Общая цитология. — М.: Изд-во МГУ, 1984. — 352 с.
15. *Карлсон Б.* Основы эмбриологии по Пэттену. — М.: Мир, 1983. — Т. I-II.
16. *Заварзин А. А.* Основы сравнительной гистологии. — Л.: Изд-во ЛГУ, 1985. — 340 с.



17. Шубникова Е. А. Функциональная морфология тканей. — М.: МГУ, 1981. — 287 с.

18. Юрина Н. А., Радостина А. И. Соединительная ткань: Развитие, строение и функция клеток и межклеточного вещества. — М.: Изд-во УДН, 1987.

19. Рябов К. П. Гистология с основами эмбриологии. — 3-е изд. — Минск: Выш. шк., 1990. — 271 с.

20. Румянцев П. П. Кардиомиоциты в процессах репродукции, дифференцировки, регенерации — Л.: Наука, 1982.

21. Питерс А., Палей С., Уэбстер Г. Ультраструктура нервной системы. — М., 1972.

# ЗМІСТ

---

ПЕРЕДМОВА .....	7
<i>Розділ I.</i> Мікроскопи. Техніка мікроскопування .....	9
Мікроскоп .....	10
Світловий мікроскоп .....	10
Електронний мікроскоп.....	11
Техніка мікроскопування .....	12
Ультрафіолетова мікроскопія .....	13
Флюоресцентна мікроскопія .....	13
Фазово-контрастна мікроскопія .....	14
Метод темнопільної мікроскопії .....	16
Поляризаційна мікроскопія .....	17
<i>Розділ II.</i> Методи гістологічних досліджень .....	20
Вітальні методи .....	20
Прижиттєві дослідження клітин в організмі .....	20
Дослідження живих структур у культурі клітин і тканин .....	21
Поствітальні методи досліджень .....	23
Особливості виготовлення препаратів для електронно-мікроскопічних досліджень .....	25
Дослідження хімічного складу та особливостей метаболізму клітин і тканин .....	25
<i>Розділ III.</i> Цитологія .....	28
Клітинна оболонка .....	29
Цитоплазма .....	30
Ядро .....	42

	Поділ клітин .....	45
	Клітинний цикл .....	46
<i>Розділ IV.</i>	Основи загальної ембріології .....	51
	Статеві клітини .....	51
	Чоловічі статеві клітини .....	52
	Жіночі статеві клітини .....	53
	Ембріогенез .....	55
	Гісто- й органогенез .....	59
<i>Розділ V.</i>	Тканини .....	65
	Епітеліальні тканини .....	66
	Одношаровий епітелій .....	67
	Багатошаровий епітелій .....	73
	Залозистий епітелій .....	78
	Тканини внутрішнього середовища .....	83
	Кров .....	84
	Лімфа .....	95
	Гемоцитопоез .....	103
	Сполучні тканини .....	120
	Власне сполучна тканина .....	120
	Щільна волокниста сполучна тканина .....	130
	Сполучні тканини зі спеціальними властивостями .....	135
	Скелетні тканини .....	142
	Хрящові тканини .....	143
	Кісткові тканини .....	152
	Остеогістогенез .....	161
	М'язові тканини .....	168
	Гладкі м'язові тканини .....	168
	Поперечносмугасті м'язові тканини .....	171
	Нервова тканина .....	186
	Гістогенез нервової тканини .....	186
	Клітини нервової тканини .....	188
	Нервові волокна. Нервові закінчення. Синапси .....	200
	СПИСОК ЛІТЕРАТУРИ .....	214

# *Бібліотека студента-медика*

Провідний редактор серії

*В. М. Попов*

Художнє оформлення серії

*О. А. Шамшуріна*

Навчальне видання

**В. К. Напханюк, В. А. Кузьменко,**

**С. П. Заярна, О. А. Ульяновцева**

## **ЦИТОЛОГІЯ, ЗАГАЛЬНА ГІСТОЛОГІЯ ТА ЕМБРІОЛОГІЯ**

**Практикум**

Навчальний посібник

Провідний редактор *В. М. Попов*

Редактори *Т. М. Ананьєва, А. А. Гречанова*

Художній редактор *О. А. Шамшуріна*

Технічні редактори *А. Б. Голяєва, С. С. Ракул*

Коректори *Т. М. Денисюк, О. М. Фащевська*

Підп. до друку 26.06.2002. Формат 60×84/16.

Папір офсетний. Гарн. Таймс. Друк різнографічний. Ум. друк. арк. 13,02.

Обл.-вид. арк. 20,0. Тираж 1000. Зам. 347.

Одеський державний медичний університет.

65026, Одеса, Валіховський пров., 2.